



DESAFIOS DO IMPLANTE IMEDIATO COM CARGA IMEDIATA NÃO FUNCIONAL EM DENTES POSTERIORES

BRUNO HENRIQUE RODRIGUES LOPES¹
CLAUDINE THEREZA BUSSOLARO²

RESUMO: O implante imediato com carga imediata não funcional em dentes posteriores é uma abordagem inovadora e promissora na área da implantodontia. Este método busca a reabilitação rápida e eficiente de pacientes que, necessitam da substituição de dentes posteriores perdidos. O sucesso desse procedimento, depende de uma avaliação criteriosa do caso, considerando fatores como: estabilidade óssea, condição periodontal e oclusão. Além disso, a seleção adequada do implante e do material protético é fundamental, para garantir resultados duradouros. Estudos clínicos têm demonstrado resultados encorajadores, em relação à taxa de sucesso e satisfação dos pacientes. No entanto, apesar das vantagens evidentes, é importante ressaltar que, o implante imediato com carga imediata em dentes posteriores, requer habilidades e conhecimentos específicos por parte do profissional. É necessário dominar as técnicas cirúrgicas e protéticas envolvidas, além de realizar um acompanhamento adequado do paciente pós-operatório. Em resumo, o implante imediato com carga imediata em dentes posteriores é uma opção promissora, para a reabilitação oral rápida e eficiente. O objetivo do trabalho é evidenciar fatores que, determinam o sucesso da implantação imediata à exodontia de dentes posteriores, com carga imediata não funcional, destacando ainda os desafios que são enfrentados. O estudo trata-se de uma revisão de literatura com buscas realizadas nas bases de dados PubMed, SciElo, Biblioteca Virtual em Saúde (BVS) e Google Scholar com recorte temporal que, compreendeu os anos 2011 a 2021. A análise da literatura científica revela que, a técnica de implante imediato com carga imediata em dentes posteriores, exhibe taxas de sucesso comparáveis, ou até mesmo superiores quando comparada às abordagens tradicionais de implantação. Ademais, essa estratégia pode levar a uma redução da perda óssea, manutenção da gengiva interproximal e estabilidade ao longo prazo.

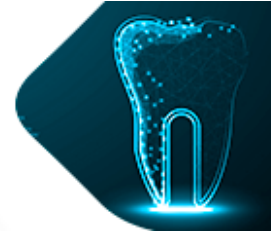
PALAVRAS-CHAVE: Implante Imediato; Perda Dentária; Prótese.

CHALLENGES OF IMMEDIATE IMPLANT WITH IMMEDIATE NON-FUNCTIONAL LOADING IN POSTERIOR TEETH

ABSTRACT: Immediate implantation with immediate non-functional loading in posterior teeth is an innovative and promising approach in the field of implant dentistry. This method seeks the quick and efficient rehabilitation of patients who need to replace missing posterior teeth. The success of this procedure depends on a careful assessment of the case, considering factors such as bone stability, periodontal condition and occlusion. Furthermore, proper selection of the implant and prosthetic material is essential to ensure lasting results. Clinical

¹ Acadêmico do curso de odontologia, Centro Universitário Fasipe - UNIFASIFE. Endereço eletrônico: brunohenrique_321@hotmail.com.

² Professora Mestra em Ciências Médicas, Curso de Odontologia, Centro Universitário Fasipe – UNIFASIFE. Endereço eletrônico: dra.claudine.bmf@gmail.com



studies have demonstrated encouraging results regarding success rate and patient satisfaction. However, despite the obvious advantages, it is important to highlight that immediate implantation with immediate loading in posterior teeth requires specific skills and knowledge on the part of the professional. It is necessary to master the surgical and prosthetic techniques involved, in addition to carrying out adequate follow-up of the post-operative patient. In summary, immediate implantation with immediate loading in posterior teeth is a promising option for rapid and efficient oral rehabilitation. The objective of the work is to highlight factors that determine the success of immediate implantation for extraction of posterior teeth with immediate non-functional load, also highlighting the challenges that are faced. The study is a literature review with searches carried out in the databases PubMed, SciElo, Virtual Health Library (VHL) and Google Scholar with a time frame that covered the years 2011 to 2021. The analysis of scientific literature reveals that the Immediate implant technique with immediate loading on posterior teeth exhibits comparable or even higher success rates when compared to traditional implantation approaches. Furthermore, this strategy can lead to a reduction in bone loss, maintenance of interproximal gingiva and long-term stability.

KEYWORDS: Immediate Implant; Tooth Loss; Prosthesis.

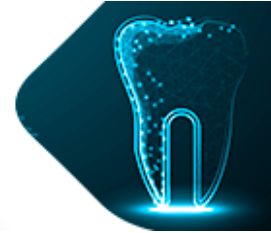
1. INTRODUÇÃO

O edentulismo é uma barreira que retrata as condições de saúde bucal, de determinadas populações, suas características socioculturais, seu predomínio em certos grupos populacionais e os consequentes efeitos estéticos e funcionais que, afetam negativamente o bem-estar e desafiam os profissionais e os serviços de saúde, a superarem esse cenário por meio de estratégias efetivas, de prevenção e tratamento (DOS SANTOS MOZZI, 2020).

A perda dentária é uma das principais causas que, afetam a qualidade de vida e a autoestima dos pacientes, e algumas causas podem levar à perda dentária precoce, como fratura radicular, cárie profunda extensa, tratamento endodôntico malsucedido e doença periodontal avançada (DE SOUZA FILHO, 2021). A dentição natural participa efetivamente da condição geral do indivíduo. Os elementos dentários são órgãos distintos que, participam de funções essenciais como: fonação, mastigação e estética. Sabendo que, a perda de elementos dentários pode levar a perturbações na saúde geral do paciente, vários tratamentos têm sido aplicados ao longo do tempo, com o objetivo de preservar adequadamente, ou mesmo substituir os dentes (DO AMORIM, 2019).

Estudos de Brånemark em 1960, introduziram a definição de osseointegração, estabelecendo-se rapidamente como um componente crucial, no campo da reabilitação oral, adotando um procedimento cirúrgico em duas etapas. A osseointegração se dá pela união contínua estrutural e funcional, entre o osso em processo de remodelação e a região do implante que está sujeita a cargas funcionais. (DOS SANTOS MOZZI, 2020). O sucesso alcançado ao longo dos últimos anos, no tratamento de pacientes edêntulos parciais e totais, por meio da instalação de implantes de carga imediata osseointegrados, é inegável (ROMANOS et al., 2016). Com o desenvolvimento da tecnologia e dos materiais dos implantes, aumentou a possibilidade de instalação de implantes de carga imediata e diminuiu o número de procedimentos clínicos e cirúrgicos (JÚNIOR et al., 2014).

A técnica de implantes imediatos com carga imediata é considerada importante, pois possibilita a redução do período de tratamento, diminuição do trauma cirúrgico, restaura a função mastigatória, maior conforto, estética, e principalmente, a autoestima. A implantodontia



é uma ciência que se esforça para atingir esse propósito e tem avançado muito, nos últimos anos (DE ASSIS et al., 2019). No entanto, apesar das múltiplas vantagens da carga imediata, a sua utilização deve ser bem planejada em todas as fases, assim como os cuidados associados à sua implementação (AHMED et al., 2020). Não há, portanto, uma regra geral para o uso dessa técnica, o que certamente produziria resultados imprevisíveis, razão pela qual cada caso possui suas peculiaridades fisiológicas, histológicas e anatômicas (JÚNIOR et al., 2014).

A reabilitação com implantes de carga imediata é uma alternativa segura, com resultados interessantes, quando respeitados critérios básicos de grande importância, como: estabilidade primária, bom estado ósseo, escolha correta do implante, condição sistêmica satisfatória, ausência de maus hábitos (bruxismo, tabagismo, apertamento). São premissas que comandam o sucesso da técnica utilizada (DE ASSIS, 2019).

A técnica da instalação imediata dos implantes dentários, tem resultados satisfatórios, sendo executada após a extração do dente. Portanto, o paciente realiza um único procedimento cirúrgico, ocorrendo assim a redução no período de pós-operatório e na quantidade de medicamentos (REBELE; ZUHR; HÜRZELER, 2013). A reabilitação através dos implantes dentários, tornou-se um recurso na odontologia de grande importância. Os progressos tecnológicos na área da implantodontia, evoluem cada vez mais, através de modernas técnicas, com o emprego da carga imediata (ZYGOGIANNIS et al., 2016).

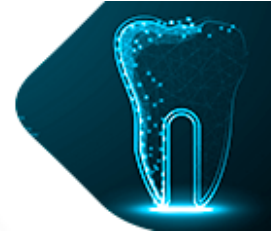
Avanços nas técnicas cirúrgicas, melhorias nos métodos diagnósticos, melhor compreensão da biologia dos tecidos relevantes e melhoria da qualidade do implante, em relação ao design e à superfície, resultaram em uma melhor qualidade de vida, para os pacientes em um tempo reduzido (JÚNIOR et al., 2014). A reabilitação de pacientes totalmente e parcialmente desdentados, com reversão imediata do edentulismo, através de uma técnica de carga imediata sobre implantes osseointegrados, parece ser uma alternativa de tratamento viável, atraumática e segura, oferecendo recuperação imediata que, integra funcionalidade e estética (DE ASSIS et al., 2019).

Contudo, vários fatores devem ser considerados, muitos dos quais são pré-requisitos para a realização dessa técnica. Entre eles: a exodontia atraumática, a integridade óssea alveolar, o posicionamento tridimensional ideal, o design e o espaço da plataforma, os espaços remanescentes entre osso e implante (gaps), a estabilidade primária e os aspectos da coroa e sua conexão com o arco antagonista (DUBEY et al., 2021). Desse modo, questiona-se quais são os fatores que, determinam o sucesso da implantação imediata, à exodontia de dentes posteriores com carga imediata não funcional?

Justifica-se abordando e demonstrando os fatores que determinam a execução do implante imediato, com carga imediata em região de dentes posteriores, permitindo uma maior previsibilidade nos resultados e viabilizando o sucesso da carga imediata sobre implantes unitários posteriores osseointegráveis (ROMANOS et al., 2016). Além disso, é de grande relevância para os profissionais atuantes, alcançarem sucesso com a carga imediata, pois devem cumprir alguns critérios já estabelecidos na literatura. Entre eles estão a densidade óssea, o controle da quantidade de carga na superfície do implante, assim como a própria técnica. A indicação para tal procedimento, também deve ser feita criteriosamente, levando em consideração o motivo da extração dentária (CARIELLO, et al., 2016).

O objetivo do trabalho é evidenciar fatores que, determinam o sucesso da implantação imediata à exodontia de dentes posteriores, com carga imediata não funcional, destacando a fase cirúrgica e os desafios que ainda são enfrentados.

Utilizou-se uma revisão de literatura na elaboração deste estudo, principalmente por meio de buscas eletrônicas em bases de dados como: PubMed, SciELO, Biblioteca Virtual em



Saúde (BVS) e Google Scholar. Foram utilizados os seguintes descritores: "Implante Imediato", "Carga Imediata em Implante Dentário", "Implantes Dentários", "Carga Imediata em Dentes Posteriores", "Carga Imediata" e "Prótese Dentária Fixada por Implante". A seleção dos trabalhos utilizados como base de pesquisa, foi feita principalmente por meio da leitura crítica de resumos, conteúdo na íntegra e termos associados à questão principal, abordada neste estudo. Foram pesquisados 40 artigos, utilizados 25, sendo que 15 deles foram excluídos por não estarem relacionados ao tema proposto. A pesquisa bibliográfica foi realizada no período de agosto de 2022 à outubro de 2023. Foram utilizados trabalhos publicados nos últimos 12 anos, em língua portuguesa e inglesa.

A revisão da literatura científica evidencia que, a aplicação de implantes imediatos com carga imediata em dentes posteriores, resulta em taxas de sucesso similares, ou até superiores em comparação com os métodos tradicionais de implantação. Do mesmo modo, essa técnica pode contribuir para uma menor reabsorção óssea, a preservação da papila interproximal, a manutenção da estabilidade a longo prazo e a melhoria na qualidade de vida.

2. REVISÃO DE LITERATURA

2.1 Implantes Dentários

Os seres humanos, ao longo da história, vêm perdendo seus dentes por diversos motivos, como: cárie dentária, doença periodontal e trauma dentário. Essas se tornaram as principais causas de perda de dentes na sociedade moderna. A aparência é um cartão de visita, nos dias de hoje e está diretamente relacionada ao sorriso. Quando ocorre a perda de um dente, o paciente deseja recuperar o órgão dentário perdido, o mais rápido possível (BABBUSH et al., 2011). Por isso, a principal função da odontologia, além de se preocupar em proporcionar melhores condições de vida às pessoas, é promover funcionalidade adequada em atividades como mastigação, fonação e deglutição (DE SOUZA FILHO, 2021).

Os Maias, em 200 a.C., foi a primeira civilização a utilizar implantes dentários endósseos. Nesse período, surgiram implantes feitos inteiramente de platina, ouro e porcelana. Ao longo dos anos, foram estudadas e testadas ligas de cromo-cobalto-molibdênio e ferro-cromo-níquel para a fabricação desses dispositivos. No entanto, estudos mostraram que esses materiais não apresentavam resultados positivos, pois foram documentados altos níveis de reabsorção do tecido ósseo (MARTINS; PEDRAÇA; FERREIRA, 2020). Posteriormente, em 1965, Brånemark revolucionou a implantodontia com suas pesquisas, nas quais descobriu o conceito de osseointegração. Esse método mantém um contato próximo entre o implante e o tecido ósseo, possibilitando a restauração da estrutura e da função do sistema estomatognático (DOS SANTOS MOZZI, 2020).

A implantodontia desenvolveu técnicas avançadas, para obter resultados com maior rapidez e eficiência. Do ponto de vista clínico, o protocolo de instalação imediata do implante tem sido considerado um sucesso, uma vez que, consegue atender aos desejos e expectativas do paciente. Além disso, os procedimentos cirúrgicos apresentam excelentes resultados na recuperação da estética e função dos elementos dentários (DE SOUZA FILHO, 2021). Na odontologia contemporânea, a evolução da qualidade dos materiais e a redução dos custos possibilitaram que, os pacientes tenham cada vez mais, acesso à reabilitação com implantes dentários. Dessa forma, a prótese sobre implante contribui como uma solução para a reabilitação protética (REBELE; ZUHR; HÜRZELER, 2013).



2.2 Implante Imediato

Implantes imediatos após a extração dentária, tornaram-se uma metodologia terapêutica previsível, devido ao melhor entendimento do período de osseointegração e também à melhoria no tratamento da superfície do implante. Diversos estudos comprovam a previsibilidade dessa abordagem, com alta taxa de sucesso. Vantagens incluem a redução de custos e o número reduzido de tempos cirúrgicos. Além disso, tais implantes podem estar associados à provisionalização, carga imediata e/ou enxertos, permitindo o restabelecimento imediato da estética e aumentando o índice de preservação alveolar (DE SOUZA JUNIOR, 2020). Isso é evidenciado por alta sobrevivência e taxa de sucesso dos implantes, com perda óssea marginal mínima (MARTINS et al., 2020).

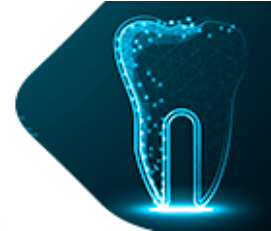
Com as significativas melhorias no campo odontológico, os implantes dentários são considerados novos modelos de tratamento com resultados promissores. A taxa de sucesso das implantações tem crescido ao longo dos anos. No entanto, a eficácia da reabilitação é afetada por diversos fatores, como: as condições de quantidade e qualidade de osso remanescente no local, angulação, posição e direção de colocação dos implantes, bem como fatores relacionados à oclusão do paciente. Esses aspectos devem ser levados em consideração para que a reabilitação seja efetuada com êxito, além de possuir osso remanescente viável e de qualidade, que é um fator imprescindível, para a estabilização e manutenção do implante dentário na cavidade oral (DE SOUZA JUNIOR, 2020).

Ao longo do tempo, a experiência clínica estabeleceu critérios para o sucesso imediato do tratamento com implantes, tais como a extração dentária atraumática, esterilização e abordagem cirúrgica minimamente invasiva, bem como estabilidade primária do implante (ORTEGA-MARTÍNEZ et al., 2012). Conforme a terapia com implantes evoluiu, novos desafios são enfrentados como resultado de maiores demandas funcionais. Os protocolos originais durante o final dos anos 1970 e 1980, defendiam a instalação de implantes dentários exclusivamente em sítios completamente cicatrizados. Além disso, era recomendado um período de cicatrização submersa de 6 a 12 meses antes do carregamento. Felizmente, como consequência de pesquisas contínuas, novas tecnologias de superfície e novos designs de implantes, os protocolos mais recentes geraram redução nos intervalos de tempo, por meio da instalação imediata de implantes e/ou carga imediata ou precoce (MARTINS et al., 2020).

Embora diferentes definições tenham sido propostas para a instalação de implantes imediata, precoce e convencional, em 2004, Hämmerle e colaboradores descreveram 4 protocolos diferentes, para a instalação de implantes após a exodontia: o tipo 1 refere-se a implantes instalados imediatamente após a extração do dente; o tipo 2 é considerado quando os implantes são instalados após 4 a 8 semanas, alcançando a cobertura completa com tecido mole; o tipo 3 consiste em implantes instalados após 12 a 16 semanas, quando ocorre preenchimento clínico e/ou radiográfico substancial com osso; o tipo 4 refere-se a 3 implantes colocados em sítios cicatrizados (MARTINS et al., 2020).

2.2.1 Implante com Carga Imediata em região posterior

Os termos do tempo de instalação da carga dos implantes podem ser definidos como carga imediata: a prótese colocada em infra oclusão, com o dente antagonista dentro de 48 horas após a instalação do implante; carga mediata: a prótese do elemento dentário colocada em infra oclusão após 48 horas e menos de 3 meses após a inserção do implante; carga tardia: após o período de carga convencional, a prótese é posicionada, podendo ser instalada de 3 a 6 meses após a colocação do implante (DOS SANTOS MOZZI, 2020).



Entende-se por implantes com carga funcional imediata, os implantes que recebem prótese em oclusão até 48 horas após a cirurgia, sem a osseointegração, sujeitos a forças funcionais, podendo ser decorrente do contato direto com o antagonista, por meio de alimentos ou pressão dos músculos peribucais. (DE SOUZA FILHO, 2021).

Estudos recentes avaliaram a sobrevivência dos implantes posteriores baseados no tipo de carga, retratando que os implantes com carga imediata, eram clinicamente iguais no que diz respeito à perda óssea marginal, altura da papila e à recessão da mucosa peri-implantar. Uma conclusão semelhante também foi tirada, sobre implantes mandibulares posteriores únicos. Para situações parcialmente desdentadas, concluiu-se que não havia diferença estatisticamente significativa, na taxa de sobrevivência dos implantes entre a carga imediata, precoce ou tardia (CHEN et al., 2019).

Em relação ao tipo de implante em cirurgias imediatas, os implantes cônicos são a opção mais indicada. Estes se apresentam sendo mais largos na região cervical e mais estreitos no ápice, imitando de forma mais precisa a anatomia das raízes dentárias. Diferentemente dos implantes cilíndricos, que possuem um diâmetro uniforme, os implantes cônicos oferecem um suporte na área vestibular, devido ao seu maior diâmetro na região cervical. Além de melhorar a conexão entre o implante e o osso, eles também resultam em um perfil mais favorável para a prótese final. A forma cônica do implante pode ainda reduzir, a necessidade de utilizar enxertos para preencher o espaço entre o implante e o alvéolo (BABBUSH et al., 2011).

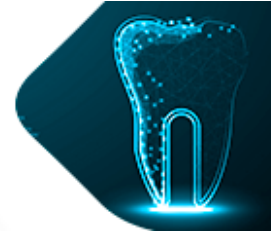
A seleção incorreta do tipo de implante, posicionamento tridimensional incorreto, anatomia desfavorável do encaixe de extração, perfil de tecido mole circundante, remodelação/reabsorção imprevista de tecido mole e duro poderiam resultar em estética e estabilidade comprometidas. Um tratamento com implantes bem-sucedido deve ser sem qualquer complicação biológica, técnica ou estética (DUBEY et al., 2021).

A perfuração óssea para instalação do implante é uma parte importante, na técnica de implante imediato. Deve ser realizada considerando a localização da força oclusal e a dimensão da coroa, assim como na região posterior maxilar. Embora tenha menor impacto estético, em relação aos anteriores, a presença de estruturas anatômicas complexas como seio maxilar, largura do encaixe, maior número de raízes e a possibilidade de danos à parede do encaixe, tornam a colocação imediata do implante, ainda mais desafiadora (DUBEY et al., 2021).

O implante imediato está associado a alguns desafios, como a extração cuidadosa de casos complicados para preservar o osso, defeito localizado ao redor do implante, posição incorreta do implante devido à anatomia do encaixe, distância insuficiente dos dentes adjacentes ou do implante e fechamento complicado do retalho (CARIELLO, et al., 2016).

2.2.2 Protocolo cirúrgico

Deve-se seguir alguns conceitos para o sucesso, com a técnica de implantes imediatos com carga imediata, como: seleção do paciente, utilizando critérios específicos e elaborando um plano de tratamento, com extração atraumática, preservando o máximo possível a arquitetura dos tecidos gengivais; implantes cônicos visando preservar a tábua óssea vestibular principalmente; travamento palatino do implante instalado na maxila; tratamento de superfície, que melhora o tempo de osteointegração, aumentando a superfície de contato entre osso e implante; provisórios estéticos, polidos e bem adaptados, em infra oclusão e sem contatos laterais; estabilidade primária de travamento de no mínimo 35 N/cm, indispensável à técnica de carga imediata; confecção do provisório em no máximo 48 horas; habilidade manual do cirurgião, e um completo domínio da técnica também é imprescindível, para o sucesso do tratamento (DOS SANTOS MOZZI, 2020).



A indicação para exodontias atraumáticas, foi introduzida para reduzir o trauma causado nos alvéolos, pelos métodos de extração convencionais e facilitar a reabilitação com implantes. Esses estudos revelaram que o uso de uma força de tração vertical ao eixo axial do dente, apresenta vantagens no sentido de reduzir o trauma exercido na camada de cimento, promovendo uma melhor regeneração dos tecidos periodontais e minimizando o processo de reabsorção óssea (CARIELLO, et al., 2016).

A extração deve ser feita da forma mais conservadora possível, para promover a manutenção da integridade óssea. Para dentes com mais de uma raiz, é indicada a odontosecção para que, ocorra a exodontia individual das raízes dentárias. Além disso, as paredes ósseas do alvéolo devem ser mantidas ao máximo durante a extração, preferencialmente a parede vestibular, que deve estar em equilíbrio com o osso alveolar do dente adjacente, para obter um resultado estético pós-protético (KRUG et al., 2018). A extração atraumática sem elevação do retalho é utilizada para evitar danos aos tecidos moles e ao osso. Deve-se usar uma sonda milimétrica, após a extração do dente para verificar a integridade da parede, e é importante ressaltar que, a estabilidade primária é alcançada ao ancorar o implante na parede do alvéolo e quando se tem, de 4 a 5 mm de osso apicalmente ao alvéolo (CARIELLO, et al., 2016).

A técnica cirúrgica para colocação de implantes imediatos é a mesma das técnicas tradicionais. A principal observação clínica, antes de escolher um implante imediato é se há volume ósseo suficiente, no remanescente ósseo alveolar após a extração, pois a falta de tecido ósseo nessas direções irá restringir severamente, o implante na região alveolar e prejudicar o ganho de torque de inserção, podendo atingir estruturas anatômicas adjacentes, ou mesmo os dentes vizinhos. Devido ao fato de os septos ósseos serem frágeis, eles podem ser facilmente rompidos pela ação da broca, comprometendo uma ancoragem adequada do implante. O ideal é possuir aproximadamente 3 a 5mm de tecido ósseo além do ápice, proporcionando um travamento correto (DOS SANTOS MOZZI, 2020).

A posição do implante no alvéolo vai influenciar o espaço biológico, que é semelhante aos dentes naturais, constituído pelo epitélio juncional, epitélio sulcular e inserção conjuntiva. A inserção de tecido mole ocorre nas partes mais coronais do implante e está diretamente ligada ao osso da crista alveolar. Portanto, é necessário levar em conta esta dimensão e posicionar o implante aproximadamente 3 mm abaixo da junção esmalte-cimento dos dentes adjacentes, para permitir espaço para a distância biológica. O descaso a essas dimensões levará a uma reabsorção óssea em torno do implante, com o propósito de reconstruir o espaço biológico quando, os dentes adjacentes estão ausentes ou em posição desfavorável, para evitar assim reabsorções prejudiciais e proporcionar a adaptação dos tecidos moles para preservar a estética (COSTA et al., 2014).

A instalação do provisório sobre implantes imediatos deve ser feita em até 3 dias, sendo necessário ser instalado em infra oclusão. No entanto, forças secundárias sempre estão presentes, geradas pela própria mastigação ou alimentos entrepostos entre as arcadas (NICOLAU et al., 2013). A escolha do tipo de implante também é importante e deve ser cônico, pois, seu desenho se assemelha mais ao formato alveolar, diminuindo a distância entre a fixação e o osso remanescente, simplificando a ancoragem e reduzindo a exigência de extensas regenerações ósseas (BABBUSH et al., 2011).

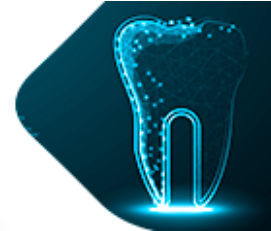


Figura 1: Implante cônico com dimensões de 4.5 X 10 mm.



Fonte: Martins et al., (2020)

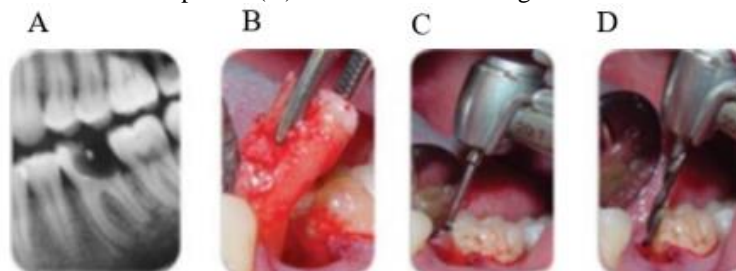
Na Figura 1 observa-se um Implante cônico com dimensões de 4.5x10mm, seu desenho se assemelha ao formato alveolar.

Para uma boa adaptação do implante, não se deve aplicar torque excessivo, pois há risco de compressão do osso adjacente, o que pode levar à osteonecrose e perda do implante (COSTA et al., 2014). O protocolo cirúrgico básico de fresagem óssea, com irrigação deve ser seguido para evitar o aquecimento do osso, o que poderia causar necrose óssea irreversível e resultar no encapsulamento do implante por tecido fibroso (CARIELLO, 2013).

Há circunstâncias que podem inviabilizar a realização do implante imediato, como, por exemplo: a existência de grandes áreas de contaminação ou regiões com infecção aguda local, nas quais as respostas dos tecidos se tornam muito mais complexas. Portanto, a colocação de implantes imediatos é contraindicada, em situações onde há presença de infecção aguda local (DOS SANTOS MOZZI, 2020).

Alguns aspectos são decisivos e cruciais para um resultado positivo, no tratamento de implantes instalados imediatamente, nos alvéolos de dentes extraídos de forma atraumática. Isso inclui a proteção das margens ósseas do alvéolo durante a exodontia, a estabilidade do implante na parte apical ou nas paredes do alvéolo, um colo de implante adequado em tamanho reduzido, o controle meticuloso do fragmento tecidual e o cuidado no controle da placa, durante todo o período de cicatrização (KRUG et al., 2018)

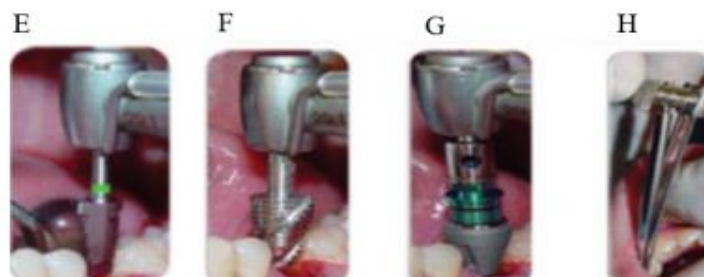Figura 2: (A) Radiografia periapical do dente a ser extraído. (B) Extração atraumática do dente. (C) Fresa piloto. (D) Fresa de 3mm de largura.



Fonte: Atieh et al., (2012)

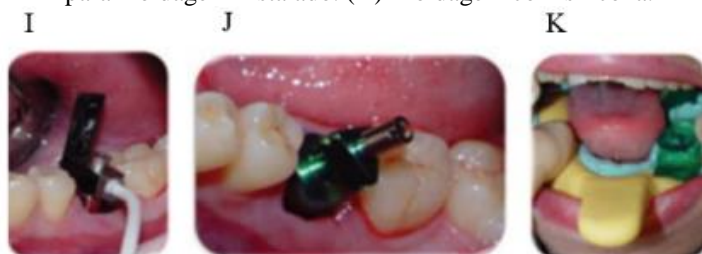

Figura 3: (E) Fresa com 6mm de largura. (F) Fazedor de rosca. (G) Colocação do implante. (H) Chave de torque para finalizar a instalação do implante.



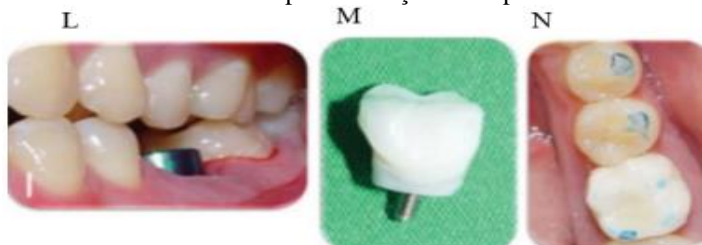
Fonte: Atieh et al., (2012)

Figura 4: (I) Mensuração da estabilidade primária usando análise de frequência de ressonância. (J) Transferente para moldagem instalado. (K) Moldagem com silicona.



Fonte: Atieh et al., (2012)

Figura 5: (L) Colocação de cicatrizador. (M) Provisório de resina acrílica. (N) Coroa provisória instalada dentro de 48 horas após colocação do implante.



Fonte: Atieh et al., (2012)

Nas Figuras 2,3,4 e 5, retrata todo o procedimento desde seu início, com a extração do dente de forma atraumática, até finalizar com a colocação do implante e a coroa provisória instalada, dentro de 48 horas após colocação do implante.

2.2.3 Vantagens e desvantagens

As principais vantagens da técnica de implantes com carga imediata são: a estabilidade e manutenção dos tecidos peri-implantares; tempo necessário para o tratamento é reduzido devido à diminuição do número de cirurgias, resultando em menos brocas usadas, reduzindo assim o trauma; a altura e espessura do osso geralmente são preservadas; estética devolvida de forma imediata, que faz a técnica ter uma boa aceitação pelos pacientes (NICOLAU *et al.*, 2013).

Outra importante vantagem da função imediata é a satisfação do paciente, devido à redução considerável do tempo de tratamento. Por esta técnica não há necessidade de uso de prótese removível, fato este que diminui a ansiedade do paciente e a inconveniência funcional. Nenhum outro procedimento cirúrgico oral pré-protético, teve um impacto tão benéfico na



qualidade de vida das pessoas desdentadas, como a utilização de implantes endósseos para o suporte da dentição artificial. (AHMED et al., 2020).

Contudo, mesmo diante desses benefícios e de ótimas perspectivas dos resultados finais, não é possível exercer a técnica em todos os casos (DOS SANTOS MOZZI, 2020). A carga imediata tem contraindicação em pacientes com mudanças no metabolismo ósseo, radiações recentes, diabetes não controlados, bruxismo acentuado, tabagistas e idade do paciente (DE ASSIS, 2019).

Algumas desvantagens incluem a carência de tecido mole para o fechamento primário do implante, problemas estéticos em biótipos finos, a necessidade de uma considerável quantidade de mucosa queratinizada em região posterior, falhas na posição do implante, devido a dentes em localização inadequada e a necessidade de tecido ósseo, além do ápice radicular para uma ancoragem correta. Um indicativo importante para o sucesso da técnica com implante imediato é a análise do suporte que receberá o implante (DE SOUZA FILHO, 2021). Além disso, alguns fatores devem ser considerados, como a estrutura, qualidade e quantidade dos tecidos moles e do osso, a presença de doenças locais, a condição dos dentes adjacentes e das estruturas ósseas de suporte, bem como o formato da prótese a ser instalada sobre o implante (COSTA et al., 2014).

2.2.4 Indicações e Contraindicações

O sucesso da reabilitação com implantes osseointegrados depende de algumas condições: tamanho, formato e propriedades da superfície do implante, que influenciam na resposta biológica no sistema osso/implante e na consequente reparação óssea, desempenhando, assim, um papel importante no aumento da área de superfície e na transformação da superfície dos implantes osseointegrados. Além disso, também é de grande importância a presença de uma densidade óssea cortical compatível, com uma estabilidade primária adequada, nas porções cervical e apical do implante, higiene e estabilidade oclusal. Cabe ao profissional ter conhecimento, técnica e destreza (JÚNIOR et al., 2014).

A técnica de carga imediata tem boa viabilidade e indicações, desde que atenda aos requisitos indispensáveis, como qualidade e quantidade óssea que indiquem ou contraindiquem a técnica. Além disso, obedecer às indicações corretas é fundamental: pacientes com boa saúde sistêmica, boa condição óssea e estabilidade primária, cáries extensas sem possibilidade de tratamento, procedimentos endodônticos sem sucesso com histórico de fratura, dentes fraturados, elementos com reabsorção radicular e espaço ósseo para a instalação do implante (PEÑARROCHA-OLTRA et al., 2014).

Existem alguns casos em que a carga imediata é contraindicada, como pacientes com hábitos parafuncionais como apertamento e bruxismo, diabetes descontrolada, tabagistas, exposição a tratamentos de radioterapia e quimioterapia nos últimos 2 anos, quantidade insuficiente de osso e torque de inserção abaixo de 35N. O paciente deve ser de baixo risco, apresentar qualidade e quantidade adequada de tecidos duros e moles, ausência de infecção difusa, condição saudável dos dentes adjacentes e estruturas de suporte, e capacidade de alcançar estabilidade primária do implante (DE ASSIS, 2019).

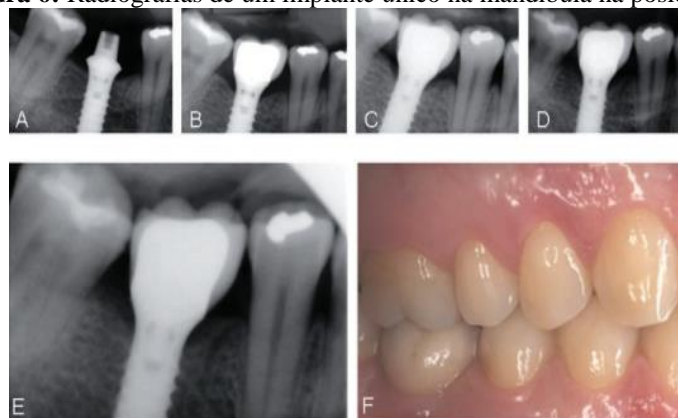
O êxito do implante dentário é grandemente influenciado pela sua manutenção, sendo necessário acompanhar regularmente os pacientes com implantes tratados, a fim de evitar riscos de complicações. As possíveis complicações e riscos que podem ocorrer, incluem a perda precoce do implante, devido a falha na osseointegração, que pode estar associada à doença peri-implantar, caracterizada por inflamação que afeta o tecido circundante do implante, levando à perda de suporte ósseo e possível perda do implante instalado (COSTA et al., 2014).



2.2.5 Avaliação da alteração radiográfica do nível ósseo

Segundo Nicolau (2013), foi realizada uma avaliação da alteração radiográfica do nível ósseo, desde o início até 36 meses, comparando as diferenças entre os grupos de carga imediata e precoce. A perda óssea acima de 0,3 mm foi considerada detectável e utilizada como margem, de não inferioridade para a comparação dos dois grupos de tratamento. Além disso, foram realizadas avaliações da sobrevivência e do sucesso dos implantes individuais, sendo os critérios de sucesso: ausência de mobilidade, ausência de radiolucência peri-implantar, infecção peri-implantar recorrente, dor contínua ou recorrente ou falha estrutural do implante, e perda óssea acima de 2 mm entre duas consultas consecutivas (NICOLAU et al., 2013).

Figura 6: Radiografias de um implante único na mandíbula na posição 36

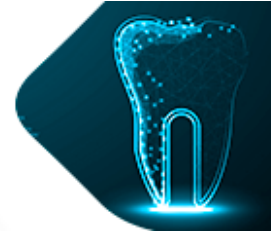


Fonte: Nicolau et al., (2013)

Na Figura 6, se observa Radiografias digitais de um doente tratado, com um único implante na mandíbula na posição 36 (federação Dentária Mundial) e carga imediata. A remodelação óssea foi maior até 5 meses após a colocação do implante, seguida de estabilidade do nível ósseo da crista durante os 27 meses seguidos, sendo: (A) Cirurgia (B) cinco meses após a colocação do implante (inserção da restauração final). (C) Seguimento de um ano. (D) seguimento de dois anos. (E) seguimento de três anos. (F) fotografia intraoral do mesmo caso clínico no seguimento de 3 anos.

A frequência relativa de perda óssea clinicamente relevante (>2 mm), foi significativamente maior no grupo de carga imediata, em comparação com o grupo de carga precoce em todos os pontos. A maior alteração nos níveis da crista óssea, ocorreu nos primeiros 5 meses após a colocação dos implantes, tornando esse período o mais ativo, em termos de remodelação óssea e, conseqüentemente, o mais crítico em relação às alterações no nível da crista óssea. Todas as restaurações provisórias devem ser colocadas fora do contato oclusal. Investigação clínica constatou que, é possível obter bons resultados com protocolos de carga imediata e precoce na parte posterior do maxilar e da mandíbula (NICOLAU et al., 2013).

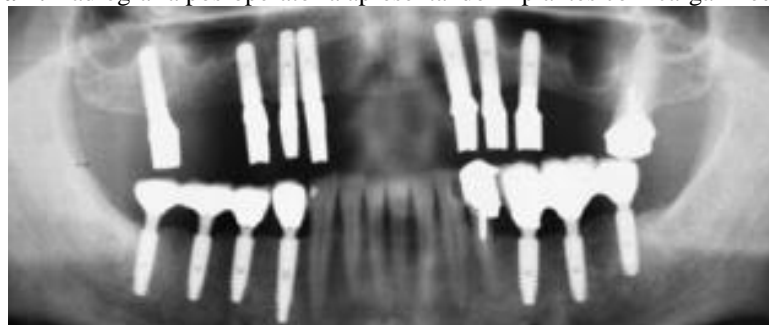A perda óssea marginal em implantes com carga imediata, ocorre com grande intensidade nos primeiros 30 dias. Esse fenômeno pode ser explicado pela colonização precoce de bactérias na interface pilar-implante, conhecida como "microgap". No entanto, como demonstrado em um estudo recente, a perda óssea ao redor dos implantes pode ser causada por outros fatores como: o design do implante, os processos de cicatrização e remodelação, o trauma cirúrgico, a capacidade e experiência do cirurgião e fatores relacionados ao paciente (PIGOZZO et al., 2018).



Outro estudo realizado por Romanos (2016), demonstra sucesso comparativo a longo prazo (até 15 anos), para implantes dentários colocados na mandíbula posterior e funcionalmente carregados imediatamente, ou após um período de cicatrização de 3 meses. A manutenção da crista óssea ao redor dos implantes comutados em forma de placa, foi semelhante em ambos os grupos e aparentemente não foi influenciada pelo protocolo de carga. Verificou-se uma melhor estabilidade do implante, no grupo de implantes com carga imediata, em comparação com o grupo com o protocolo de carga convencional (ROMANOS et al., 2016).

Esse estudo a longo prazo confirma estudos anteriores de que, a manutenção do osso da crista pode estar associada à troca de plataforma, quando os pilares não são removidos e as restaurações são fabricadas utilizando coifas de impressão diretamente sobre os pilares. Esse protocolo também foi amplamente avaliado, utilizando o mesmo design de implante com colocação crestal ou subcrestal e o conceito de um pilar. Após avaliação clínica e radiológica a longo prazo, observou-se uma mínima perda óssea crestal ao redor dos implantes no grupo de controle do presente estudo, associada à descoberta do implante (cirurgia de segunda fase), na qual a plataforma do implante, foi exposta após a elevação do periosteio. Esse fenômeno leva à reabsorção óssea, um fenômeno fisiológico. Portanto, são recomendadas técnicas minimamente invasivas, especialmente quando são utilizados implantes platform-switched, para evitar uma extensa elevação periosteal e a possível remoção do osso que, cobre a plataforma do implante (ROMANOS et al., 2016).

Figura 7: Radiografia pós-operatória apresentando implantes com carga imediata



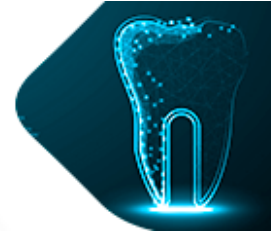
Fonte: Romanos et al., (2016)

A Figura 7 mostra uma radiografia pós-operatória apresentando implantes com carga imediata (lado esquerdo) e tardia (lado direito) após 15 anos de carga.

2.2.6 Estabilidade Primária

A estabilidade primária do implante é um pré-requisito para o sucesso de qualquer protocolo de carga, mas é particularmente crítica para implantes de carga imediata e precoce, pois se pensa que a estabilidade do implante depende, em parte, da qualidade óssea do local receptor (NICOLAU et al., 2013). A estabilidade do implante também é influenciada pela técnica cirúrgica, como a escolha dos diâmetros da broca, a profundidade da preparação e o uso ou não de pré-rosagem. Além disso, o design do implante, incluindo a forma das roscas, também tem impacto na estabilidade primária (AHMED et al., 2020). Uma excelente conexão entre o implante e o pilar, juntamente com uma alta estabilidade primária, parece ser a chave para o sucesso (ROMANOS et al., 2016).

A estabilidade primária refere-se à fixação rígida e à ausência de micro movimentos do implante na cavidade óssea. A falta de estabilidade pode levar a uma mobilidade excessiva e causar a formação de tecido fibroso ao redor dos implantes, inibindo a osteointegração.



Portanto, depende da técnica cirúrgica, do design do implante e do local do implante. Em nível microscópico, o processo de cicatrização começa com a hemorragia induzida, pelo trauma cirúrgico da preparação da osteotomia, quando entra em contato com a superfície do implante. Isso desencadeia uma cascata de eventos biológicos que, levam à absorção de proteínas e à coagulação. O coágulo sanguíneo formado serve como suporte mecânico e fornece os componentes bioquímicos para a osteocondução (AHMED et al., 2020).

2.2.7 Fatores de risco para falha do implante de carga imediata

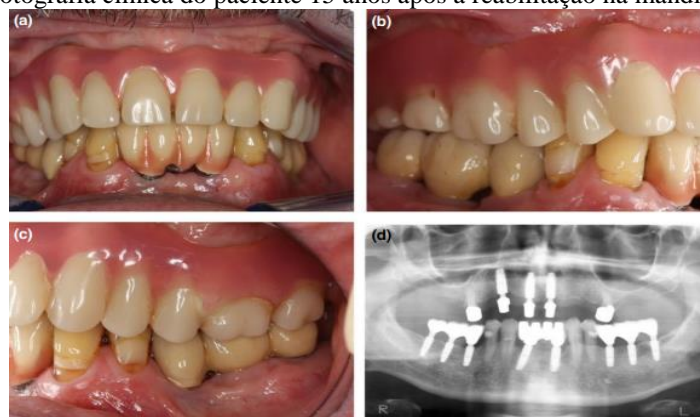
A falha precoce do implante, devido à falta de integração óssea foi relatada como sendo mais frequente, no osso maxilar de baixa densidade, e foram observadas elevadas taxas de falha para implantes colocados em osso mole (NICOLAU et al., 2013). Os fatores de risco incluem o momento em que o implante é carregado, a qualidade óssea do local da cirurgia, a história periodontal do paciente, a diabetes não controlada e o consumo de tabaco. Vários desses fatores de risco podem resultar em micro movimentos mecânicos do implante, levando ao encapsulamento fibroso do implante. Forças pesadas e intermitentes aplicadas a um implante, durante o processo de cicatrização, são uma forma comum de introduzir micro movimentos no implante (AHMED et al., 2020).

Um estudo recente comparou a interface implante-pilar em pacientes que, tinham dois desenhos de implantes em suas mandíbulas: um com uma conexão implante-pilar cônica Morse e outro com uma conexão inter-anterior de junta de topo. O estudo mostrou que, as conexões de junta de topo continham bactérias patogênicas periodontais, que podem estar relacionadas com a perda óssea ao redor do implante, independentemente da presença ou ausência de troca de plataforma. Uma excelente vedação entre o implante e o pilar parece ser essencial para prevenir a perda óssea, ao redor da crista. Outros fatores também podem contribuir para a manutenção do nível ósseo da crista, incluindo a imobilização do implante, troca de plataforma e a utilização de uma superfície rugosa no topo do implante (ROMANOS et al., 2016).

Fatores biológicos como: a preservação dos tecidos e a preparação suave do osso, também estão associados a uma menor reabsorção óssea. O efeito negativo da perda de osso da crista é devido, ao aplainamento ósseo ao redor de implantes, com plataforma colocada na mandíbula anterior, como foi recentemente demonstrado em um estudo clínico, com dois desenhos de implantes (ROMANOS et al., 2016). Além disso, foi demonstrado o sucesso a longo prazo dos implantes com plataforma estreita (*platform-switched*) e uma conexão cônica Morse na junção implante-pilar, nos quais os pilares nunca foram desconectados, utilizando o protocolo de carga imediata ou retardada. É possível obter um sucesso a longo prazo, semelhante ao alcançado com o protocolo tradicional, ao considerar alguns requisitos básicos, inclusive para o protocolo de carga imediata na mandíbula posterior (ROMANOS et al., 2016).



Figura 8: Fotografia clínica do paciente 15 anos após a reabilitação na mandíbula posterior



Fonte: Romanos et al. (2016)

Na Figura 8 observa-se: (a) implantes do lado direito com coroas esplintadas, após carga retardada; (b) lado esquerdo após carga imediata; (c) após 15 anos de carga; (d) radiografia pós operatória apresentando carga imediata (lado esquerdo) e tardia (lado direito) após 15 anos de carga, mostrando a manutenção da crista óssea.

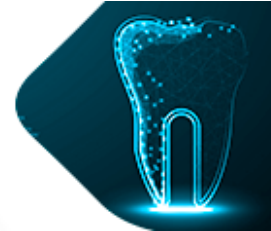
2.2.8 Importância da qualidade do osso no local do implante

A qualidade do osso no local do implante é organizada em duas formas macroarquitetônicas: trabecular ou esponjoso e cortical ou compacto. Existem diferentes tipos de osso na cavidade oral, dependendo das proporções relativas de osso esponjoso e cortical. Classe I: Predominantemente cortical; Classe II: Camada espessa de osso compacto que envolve um núcleo esponjoso denso; Classe III: Camada fina de osso compacto que envolve um núcleo esponjoso; Classe IV: Camada compacta muito fina em torno de um osso trabecular de baixa densidade (NICOLAU et al., 2013). Em um estudo comparando implantes colocados em osso cortical, versus osso esponjoso em coelhos, observou-se que, o osso cortical possui um módulo de elasticidade mais elevado e é mais difícil de deformar, oferecendo assim maior resistência ao movimento. Portanto, os ossos Classe I e Classe II proporcionariam uma maior estabilidade primária (AHMED et al., 2020).

Foi observada uma diferença, nas densidades ósseas na distância lateral à interface do implante, em diferentes sequências de carga neste estudo. Isso implica que, ocorre uma reação óssea peri-implantar lateralmente à interface do implante, quando este é colocado em função. Assim, a carga oclusal e o tempo de carga do implante parecem afetar o osso peri-implantar. Isso pode ser explicado pelo fenômeno da "adaptação funcional" ou Lei de Wolff, que afirma que, o osso tende a desenvolver a estrutura mais adequada para resistir às forças predominantes que atuam sobre ele, fenômeno conhecido como "adaptação funcional". Em outras palavras, uma vez que, o osso é colocado em função, ele se torna mais denso com o tempo (AHMED et al., 2020).

2.2.9 Evolução dos protocolos de carga

O protocolo original de carga, conforme descrito por Brånemark, implicava um período de espera de três meses (para a mandíbula) a seis meses (para a maxila), após a colocação do implante. Esse protocolo de carga tardia tinha como objetivo, permitir uma cicatrização sem perturbações e uma osseointegração completa antes que, os implantes



pudessem ser carregados. Durante muito tempo, acredita-se que, a carga prematura limitaria a osteogênese peri-implantar e induziria a formação de tecido fibroso (AHMED et al., 2020).

No entanto, nas últimas décadas, o desenvolvimento significativo dos sistemas de implantes, superfícies e técnicas cirúrgicas, levou à evolução de protocolos de carga alternativos, como a carga imediata e precoce. Estudos recentes, realizados em nível ultra estrutural, provaram que os novos desenhos de implantes, permitem a utilização de carga imediata e precoce, sem perturbar o processo biológico de osteointegração. Além disso, foram feitas algumas afirmações sobre uma vantagem biológica, na forma de melhor osteoblastogênese com carga imediata (AHMED et al., 2020).

Ao longo dos anos, a reabilitação oral com implantes dentários endósseos, tem sido amplamente investigada e considerada altamente bem-sucedida e previsível. No entanto, muitas questões relacionadas ao tratamento com implantes, ainda surgem e requerem verificação por meio de pesquisas. A colocação de implantes na parte posterior da maxila é um problema comum, devido à diminuição da altura vertical, causada pela pneumatização do seio, envelhecimento e perda precoce dos dentes. Além disso, a qualidade óssea disponível nessa área, torna o processo ainda mais desafiador (NICOLAU et al., 2013).

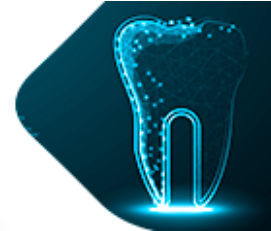
Várias modalidades de tratamento estão disponíveis para reabilitar esta região, dependendo do grau de atrofia como: aumento do seio, elevação indireta do seio, implante curto, regeneração vertical da crista alveolar, enxerto interposicional ou uso de sítios alternativos (tuberal, pterigóides, zigomáticos ou implantes inclinados), cada modalidade tem as suas próprias vantagens e limitações. (DUBEY et al., 2021)

O aumento da demanda por um tempo de reabilitação mais curto, alterou as tendências para a colocação imediata do implante, esse método oferece muitas vantagens como número reduzido de passos cirúrgicos, menor morbidade, tempo de reabilitação curto, menos alterações morfológicas pós extração no osso alveolar e, portanto, necessidade mínima de procedimento de enxerto, contudo, está associado a alguns desafios, como a extração cuidadosa de casos complicados para preservar o osso, defeito localizado à volta do implante, posição incorreta do implante, devido à anatomia do encaixe, distância insuficiente dos dentes adjacentes, ou do implante e fecho complicado do retalho (NICOLAU et al., 2013).

2.2.10 Comparação entre grupos de carga imediata e precoce

Uma revisão sistemática realizada pela força-tarefa da União Europeia, de Osseointegração (working group-EAO) avaliou o impacto do tempo e comparou algumas variáveis na colocação imediata do implante, como: colocação da carga do implante no mesmo dia da extração dentária - carga imediata do implante; carga precoce do implante - carga do implante de 10 dias a 8 semanas após a extração do dente; atraso na carga do implante - carga do implante de 3 a 6 meses, após a extração do dente (DONOS et al., 2021).

A carga imediata/precoce/tardia do implante, representa três protocolos cirúrgicos diferentes, cada um com suas próprias dificuldades individuais e variáveis de influência que, podem afetar o resultado estético final das restaurações de implantes únicos. É possível alcançar resultados estéticos independentemente do tempo de colocação do implante. Em relação aos aspectos estéticos, como alterações na mucosa facial média, altura da papila e índices estéticos, a recomendação pode ser feita, a favor de um tempo específico para a carga do implante, levando em consideração as características do paciente (DONOS et al., 2021).



2.2.11 Fatores importantes para o sucesso do implante

Um tratamento com implantes bem-sucedido, deve ocorrer sem qualquer complicação biológica, técnica ou estética. Tem sido observada uma tendência crescente de implantes imediatos entre os clínicos, pois os pacientes demandam um tempo de reabilitação mais curto. Em certa medida, o implante imediato também evita uma série de alterações adaptativas, tanto nas dimensões horizontais, quanto verticais do osso alveolar, assim como nos tecidos moles sobrepostos após a extração, mantendo assim a integridade do encaixe (DUBEY et al., 2021).

A colocação do implante na área posterior do maxilar, embora tenha um menor impacto estético em relação aos anteriores, apresenta estruturas anatômicas complexas, como o seio maxilar, a largura do encaixe e um maior número de raízes. Além disso, existe a possibilidade de danos à parede do encaixe, o que torna a colocação imediata do implante ainda mais desafiadora. No entanto, é importante ter em mente que, a sobrevivência do implante e os resultados estéticos da colocação imediata do implante na zona estética, dependem da estabilidade alcançada através do osso interseptal envolvendo a parede do alvéolo e do osso apical, se apresente na área do seio (NICOLAU et al., 2013).

Entretanto, se a estabilização inicial não puder ser alcançada, o aumento da cavidade de extração terá que ser concluído, naquele momento para a colocação tardia do implante. Portanto, um planejamento cirúrgico completo de implantes, com foco especial no comprimento da raiz, altura do tronco da raiz, divergência radicular e altura e morfologia do osso interseptal, deve ser realizado. Quando a raiz está fundida, com um osso subsinusal inadequado disponível, frequentemente ocorrem dificuldades na colocação do implante, uma vez que, o diâmetro da cavidade seria estreito demais, para acomodar diâmetros de implantes maiores sem a elevação do seio (DUBEY et al., 2021).

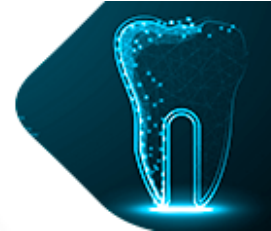
A perfuração do implante é um aspecto importante, na colocação imediata do implante e deve ser realizada levando em consideração, a localização da força oclusal e as dimensões da coroa. Além disso, para alcançar isso, o implante dentário deve ser posicionado na cúspide funcional do molar inferior. Muitos estudos literários afirmam que, muitos cirurgiões colocam o implante dentário na raiz palatina, mas estudos têm demonstrado que isso pode causar uma relação de mordida cruzada. No presente estudo, a perfuração foi realizada no osso interradicular ou na cavidade mais favorável. Nos casos de elevação indireta do seio, a estabilidade foi alcançada por meio de septos ósseos interradiculares (DUBEY et al., 2021).

3. CONSIDERAÇÕES FINAIS

O implante imediato com carga imediata não funcional, em dentes posteriores é uma abordagem inovadora e promissora na área da implantodontia. Este método busca a reabilitação rápida e eficiente de pacientes que, necessitam da substituição de dentes posteriores perdidos. Além disso, essa técnica proporciona diversos benefícios, como: a redução do tempo de tratamento, menor reabsorção óssea, preservação da papila interproximal, estabilidade a longo prazo e melhora na qualidade de vida dos pacientes.

O objetivo da pesquisa foi evidenciar os fatores que, determinam o sucesso da implantação imediata à exodontia de dentes posteriores, com carga imediata não funcional, destacando a fase cirúrgica e os desafios que ainda são enfrentados.

A literatura científica analisada demonstra que, o implante imediato com carga imediata em dentes posteriores, apresenta taxas de sucesso semelhantes ou até mesmo, superiores em comparação com técnicas convencionais de implante. No entanto, é fundamental



ressaltar que, a seleção adequada dos casos e uma avaliação criteriosa dos fatores de risco são cruciais para o sucesso dessa técnica. A disponibilidade de osso adequado, a estabilidade primária do implante e a saúde periodontal são aspectos fundamentais a serem considerados. Além disso, um planejamento preciso, baseado em exames clínicos e radiográficos, é indispensável para o sucesso a longo prazo.

Apesar dos avanços e dos resultados encorajadores, é importante salientar que, mais estudos clínicos randomizados e controlados, são necessários para auxiliar os profissionais da área na tomada de decisão clínica. Como direção de pesquisa tem se a elaboração através do conteúdo, pesquisas direcionadas a área de implante imediato com carga imediata, com a colocação da prótese de forma imediata, utilizando tecnologia 3D de forma que, traga mais agilidade na colocação da prótese. Para compreender assim os fatores positivos, negativos e quais os riscos e desafios associados a essa abordagem.

REFERÊNCIAS

AHMED, M. Elmarakby., et al. “Evaluation of Early Loading Versus Immediate Loading of Dental Implants: A Comparative Study”. **EC Dental Science**, v. 19, p. 01-12, 2020.

ATIEH, Mo'men Ahmad, et al. Immediate single implant restorations in mandibular molar extraction sockets: a controlled clinical trial. **Clinical Oral Implants. Research**, 24,pp. 484-496, 2012.

BABBUSH, Charles; HAHN, Jack; KRAUSER, Jack. Implantes dentários: arte e ciência 2ª edição. **Elsevier Brasil**, 2011.

CARIELLO, Mauricio Pompeu. Carga imediata sobre implantes na região de pré-maxila: relato de caso clínico com acompanhamento de dois anos. **Brazilian Journal of Surgery and Clinical Research–BJSCR**, v. 3, n. 1, p. 35-39, 2013.

CARIELLO, Mauricio Pompeu et al. Carga imediata sobre implante na região de pré-maxila: relato de caso clínico. **Revista Expressão Católica Saúde**, v. 1, n. 1, 2016.

CHEN, Jie et al. Immediate versus early or conventional loading dental implants with fixed prostheses: A systematic review and meta-analysis of randomized controlled clinical trials. **The Journal of prosthetic dentistry**, v. 122, n. 6, p. 516-536, 2019.

COSTA, Thays Zatti et al. Implante carga imediata: uma revisão de literatura. **Revista de Iniciação Científica da Universidade Vale do Rio Verde**, v. 4, n. 1, 2014.

DE ASSIS, Lucas Coimbra et al. Uso de carga imediata em implantodontia: Revisão dos conceitos atuais. **Revista da AcBO-ISSN 2316-7262**, v. 8, n. 3, 2019.

DE SOUZA FILHO, João Batista Melo et al. Implante imediato com enxerto ósseo: Revisão de literatura Immediate implantation with bone graft: Literature review. **Brazilian Journal of Development**, v. 7, n. 12, p. 118293-118306, 2021.



DE SOUZA JUNIOR, Gilberto Ramos; DANTAS, Renata Moura Xavier. Implante imediato após exodontia em molar superior. **Scientific-Clinical Odontology**, 2020.

DO AMORIM, Adriana Vanderlei et al. Implantodontia: Histórico, evolução e atualidades/Implantology: History, Evolution and News. **ID on line. Revista de psicologia**, v. 13, n. 45, p. 36-48, 2019.

DONOS, Nikos et al. Impact of timing of dental implant placement and loading: summary and consensus statements of group 1—the 6th EAO consensus conference 2021. **Clinical Oral Implants Research**, v. 32, p. 85-92, 2021.

DOS SANTOS MOZZI, Kassya Kananda. Implantes com carga imediata: revisão de literatura. **Journal of Multidisciplinary Dentistry**, v. 10, n. 3, p. 64-8, 2020.

DUBEY, P. et al. Immediate implant placement in posterior maxilla: A prospective clinical study. **Journal of Osseointegration**, v. 13, n. 4, p. 185-190, 2021.

JÚNIOR, Raul de Castro Fernandes et al. Implantodontia: Próteses totais fixas sobre implante com carga imediata em mandíbula. **Revista de Iniciação Científica da Universidade Vale do Rio Verde**, v. 4, n. 1, 2014.

KRUG, Ralf et al. Surgical extrusion with an atraumatic extraction system: A clinical study. **The Journal of prosthetic dentistry**, v. 120, n. 6, p. 879-885, 2018.

MARTINS, Izabelli Meireles; PEDRAÇA, Vitória Kathariny Mendes; FERREIRA FILHO, Mário Jorge Souza. Reabilitação oral com implante imediato: revisão de literatura. **Brazilian Journal of Development**, v. 6, n. 12, p. 95785-95794, 2020.

MARTINS, Sérgio Henrique Lago et al. Implante imediato pós-exodontia em região de molar utilizando um novo implante com a técnica de preparo intrarradicular e preservação alveolar. **Journal of Multidisciplinary Dentistry**, v. 10, n. 2, p. 160-7, 2020.

NICOLAU, Pedro et al. Immediate and early loading of chemically modified implants in posterior jaws: 3-year results from a prospective randomized multicenter study. **Clinical implant dentistry and related research**, v. 15, n. 4, p. 600-612, 2013.

PEÑARROCHA-OLTRA, David et al. Immediate loading with fixed full-arch prostheses in the maxilla: review of the literature. **Medicina oral, patologia oral y cirugía bucal**, v. 19, n. 5, p. e512, 2014.

ORTEGA-MARTÍNEZ, Jordi et al. Immediate implants following tooth extraction. A systematic review. **Medicina oral, patologia oral y cirugía bucal**, v. 17, n. 2, p. e251, 2012.

PIGOZZO, Mônica Nogueira et al. Immediate versus early loading of single dental implants: A systematic review and meta-analysis. **The Journal of prosthetic dentistry**, v. 120, n. 1, p. 25-34, 2018.



REBELE, Stephan F.; ZUHR, Otto; HÜRZELER, Markus B. Pre-extractive interradicular implant bed preparation: case presentations of a novel approach to immediate implant placement at multirooted molar sites. **International Journal of Periodontics & Restorative Dentistry**, v. 33, n. 1, 2013.

ROMANOS, Georgios E. et al. Immediate vs. delayed loading in the posterior mandible: a split-mouth study with up to 15 years of follow-up. **Clinical oral implants research**, v. 27, n. 2, p. e74-e79, 2016.

ZYGOGIANNIS, Kostas et al. A Systematic Review on Immediate Loading of Implants Used to Support Overdentures Opposed by Conventional Prosthesis: Factors That Might Influence Clinical Outcomes. **International Journal of Oral & Maxillofacial Implants**, v. 31, n. 1, 2016.