

# PERDA PRECOCE DOS MOLARES DECÍDUOS: CONSEQUÊNCIAS E TRATAMENTOS

FABIANE SCHANNE<sup>1</sup>  
ANTÔNIO CARLOS DUTRA FILHO<sup>2</sup>  
JOÃO CARLOS HILBIG<sup>3</sup>  
ISADORA TABACCHI AMORIM<sup>4</sup>  
JACKSON LUIZ URNAU<sup>5</sup>

## RESUMO

O presente estudo desenvolve-se com o propósito de apontar a perda precoce de molares decíduos e, em consequência disso o mesmo poderá direcionar o entendimento e compreensão dos pais sobre a importância da conservação deste elemento em boca, a consequência que essa perda precoce poderá causar e qual tratamento será proposto. Considera-se perda precoce ou prematura de um elemento dentário quando ocorre, pelo menos, um ano antes da sua esfoliação natural ou após constatação radiográfica de que seu sucessor permanente ainda está aquém do estágio seis de Nolla. Por meio de revisão de literatura este artigo procura servir como fonte de conhecimento para pessoas leigas e profissionais odontólogos sobre a importância dos molares decíduos e as consequências que a perda prematura destes elementos pode gerar, que envolve: Migração dos dentes adjacentes para a região da perda; Encurtamento do arco dentário; Extrusão do antagonista; Ocorrência de inclinações de dentes adjacentes, podendo levar a um apinhamento dentário; Impactação dos dentes permanentes sucessores; Redução na capacidade mastigatória; Ocorrência de distúrbios na fonética; Instalação de hábitos bucais deletérios, entre outros, e qual tratamento poderá ser sugerido.

**Palavras chave:** Dente decíduo. Molar. Perda precoce.

## ABSTRACT

The present study is developed with the purpose of indicating the early loss of primary molars and, as a consequence, it may direct the understanding and understanding of the parents about the importance of preserving this element in the mouth, the consequence that this early loss may cause, and which treatment will be proposed. It is considered to be early or premature

---

<sup>1</sup> Acadêmico em Graduação, Curso de Odontologia, Faculdade de Sinop – FASIPE – Rua Carine, 11. Res. Florença, Sinop – MT. CEP 78550-000.

<sup>2</sup> Professor Especialista Titular da disciplina de Clínica do Adulto II, Curso de Odontologia, Faculdade de Sinop – FASIPE – Rua Carine, 11. Res. Florença, Sinop – MT. CEP 78550-000.

<sup>3</sup> Professor Especialista Adjunto da disciplina de Ortodontia, Curso de Odontologia, Faculdade de Sinop – FASIPE – Rua Carine, 11. Res. Florença, Sinop – MT. CEP 78550-000.

<sup>4</sup> Professora Especialista Titular da disciplina de Odontopediatria, Curso de Odontologia, Faculdade de Sinop – FASIPE – Rua Carine, 11. Res. Florença, Sinop – MT. CEP 78550-000.

<sup>5</sup> Professor Especialista Orientador e Titular da disciplina de Ortodontia I e II, Curso de Odontologia, Faculdade de Sinop FASIPE – Rua Carine, 11. Res. Florença, Sinop – MT. CEP 78550-000. Email: jacksonurnau@yahoo.com.br

loss of a dental element when it occurs at least one year before its natural exfoliation or after radiographic verification that its permanent successor is still short of stage six of Nolla. Through literature review, this article aims to serve as a source of knowledge for lay people and dental professionals about the importance of deciduous molars and the consequences that the premature loss of these elements can generate, which involves: Migration of the adjacent teeth to the loss region ; Dental arch shortening; Extrusion of the antagonist; Occurrence of inclinations of adjacent teeth, which may lead to a dental crowding; Impactation of successor permanent teeth; Reduction in masticatory capacity; Occurrence of phonetic disorders; Installation of deleterious oral habits, among others, and which treatment may be suggested.

**Keywords:** Decent tooth. Molar. Early loss.

### **LISTA DE FIGURAS**

<b>Figura 1</b> - Mesialização do primeiro molar permanente decorrente à perda precoce .....	09
<b>Figura 2</b> - Banda-alça .....	13
<b>Figura 3</b> - Coroa-alça.....	13
<b>Figura 4</b> - Mantenedor de espaço fixo, denominado arco lingual de Nance, indicado para perdas múltiplas na região posterior do arco inferior. ....	14
<b>Figura 5</b> - Botão Palatino de Nance.....	14
<b>Figura 6</b> - Aspecto clínico de paciente com recuperador de espaço “mola benac” .....	16

## INTRODUÇÃO

A dentição decídua, além de ser importante para o bom desempenho das funções de mastigação, articulação, oclusão, fonação e estética da criança, são tidos como excelentes mantenedores de espaço proximal e funcional. Perante a perda prematura dos dentes decíduos, sobretudo dos molares, pode-se originar sérias alterações no desenvolvimento da oclusão da dentição decídua, mista e, futuramente, da dentição permanente.<sup>1</sup>

Existe uma sequência favorável de erupção e esfoliação para ambas as dentições, que varia conforme a idade e o desenvolvimento da criança.<sup>2</sup>

Considera-se perda precoce de um dente decíduo quando o mesmo incide antes do tempo natural de sua esfoliação, ou mesmo, quando é perdido antes que seu sucessor permanente tenha dado início a sua erupção. Os dentes decíduos são ótimos mantenedores de espaço naturais, operam nas funções de oclusão, mastigação, fonação, estética e articulação. Responsáveis também pela apropriada evolução do sistema mastigatório.<sup>3</sup>

As consequências mais observadas da perda precoce de dentes decíduos são, a diminuição do comprimento do arco dental, deslocamento dos dentes vizinhos para o espaço gerado, desenvolvimento de hábitos deletérios, e com isso, ocorrem alterações na função mastigatória, na estética e fonética do paciente.<sup>3</sup>

Além disso, a criança pode acabar gerando hábitos que são prejudiciais a fonação em decorrência a alteração dos maxilares que dá origem a uma postura incorreta de língua.<sup>4</sup>

Portanto, é importante que haja a conservação do comprimento da arcada para que os dentes permanentes consigam irromper, e acrescenta que os mesmos colaboram na prevenção das más oclusões quando a perda prematura de dentes decíduos acontecem.<sup>5</sup>

São vários os tipos de dispositivos mantenedores de espaço que podem ser recomendados quando há perda prematura de dentes decíduos, onde a função é de manter o espaço atual e diminuir a severidade ou prevalência das maloclusões.<sup>6</sup>

Perante a perda prematura dos elementos decíduos, e com a finalidade de impedir a instalação de uma má oclusão, recomenda-se recorrer aos aparelhos mantenedores de espaço, pois os mesmos impedem a migração dos dentes vizinhos para o sítio futuramente ocupado pelo dente permanente.<sup>7</sup>

O trabalho pode ser situado como fonte de entendimento para pessoas leigas, profissionais odontólogos, ou ainda como base de estudo para outras pesquisas. O assunto do mesmo trata-se sobre a perda precoce de molares decíduos e, em decorrência disso, o presente pode alertar ou direcionar o entendimento e compreensão dos pais sobre a importância da manutenção deste elemento em boca, a consequência que o mesmo pode ocasionar caso seja acometido, e o tratamento que poderá ser proposto.

Esse trabalho traz como objetivo averiguar através de revisão de literatura os danos que a perda precoce dos molares decíduos pode ocasionar.

## **REVISÃO DE LITERATURA**

A dentição decídua é importante para o adequado desempenho das funções mastigatória, fonação, articulação e oclusão.<sup>5</sup>

Possuindo a dentição decídua uma grande importância no crescimento tanto do osso alveolar como em mantimento do espaço para a futura dentição permanente, quando os mesmos apresentarem submersão severa afetam o desenvolvimento habitual da oclusão.<sup>8</sup>

Há uma sequência adequada de erupção e esfoliação para as dentições tanto decídua como permanente, conforme a idade, podendo variar segundo o desenvolvimento da criança.<sup>2</sup>

### **Conceito de perda precoce**

A dentição decídua possui como função manter o espaço tanto mesiodistal quanto cérvico-oclusal para que haja um correto posicionamento da dentição permanente, também servindo como limitação dos dentes antagonistas no plano oclusal e estímulo de desenvolvimento para os maxilares. Assim, deverá ser de maneira metódica a transição da dentição decídua para a permanente, para que haja o desenvolvimento natural de uma oclusão balanceada e bem alinhada.<sup>6</sup>

Em ambas as dentições, os molares decíduos formam as relações oclusais nos planos sagital, transversal e vertical, além de manter o espaço para a irrupção dos dentes permanentes. Os fatores que definem o efeito das perdas precoces sobre a oclusão são:

características prévias já existentes na arcada dentária, quando aconteceu a perda e o dente decíduo que foi acometido.<sup>9</sup>

Para ser considerada uma extração precoce, alguns fatores devem ser analisados. Assim, quando há uma perda de dente decíduo em um espaço de tempo de pelo menos um ano antes da erupção de seu sucessor permanente. Pode-se considerar precoce quando: a perda ocorre após verificação radiográfica de que seu sucessor permanente ainda está com sua formação aquém do estágio 6 (seis) de NOLLA, tal episódio determina a perda como sendo precoce, sobretudo haverá neoformação óssea sobre o germe do dente permanente, evitando assim sua erupção.<sup>10</sup>

Estágios de NOLLA se classificam de tal maneira: 0-Ausência de cripta; 1- Presença de cripta; 2- Calcificação Inicial; 3- Um terço da coroa completa; 4- Dois terços de coroa completa; 5- Coroa praticamente completa; 6- Coroa completa; 7- Formação de 1/3 da raiz; 8- Formação de 2/3 da raiz; 9 – Raiz quase completa, mais ápice aberto; 10 -Raiz completa, mais ápice fechado .<sup>11</sup>

Assim, deve-se lembrar da importância do aconselhamento de clínicos gerais e odontopediatras a seus pacientes e/ou responsáveis sobre a seriedade e o cuidado que se deve ter com a conservação dos elementos decíduos até o período de sua esfoliação natural, buscando demonstrar os problemas que podem ocasionar quando ocorre a perda prematura do mesmo.<sup>10</sup>

### **Etiologia da perda precoce dos molares decíduos**

A presente situação oral das crianças brasileiras necessita de uma atenção especial, pois são altos os índices que apontam o nível elevado de perdas dentais prematuras. Ressalta-se a importância da preservação da integridade da dentição decídua, sendo apropriado para desenvolvimento da dentição permanente e para o equilíbrio em geral do sistema estomatognático.<sup>12</sup>

Sendo muito frequentes em crianças brasileiras as perdas prematuras da dentição decídua, assegura-se que as mesmas abrangem cerca de 60% das crianças com idade entre 8 anos. Menciona-se também determinados fatores mais corriqueiros que convergem para as extrações prematuras de dentes decíduos dentre os quais: 1- escovação deficiente dos dentes, 2 - paciente de difícil cooperação mediante ao tratamento dentário, 3 - reduzido número de profissionais que se dedicam ao tratamento bucal de crianças.<sup>10</sup>

As principais causas da perda precoce são: cárie, trauma dental e reabsorção das raízes dentárias. Em região anterior, a perda precoce de um elemento decíduo, tendo ênfase os incisivos possuem mais relação com o trauma dentário e doença cárie, porém, na dentição decídua na região posterior, exclusivamente em molares, o fator cárie dentária é o mais predominante que causa a perda prematura do elemento dentário.<sup>4</sup>

Apresenta-se também como causa da perda prematura de dentes decíduos a Doença Periodontal (DP), além de idealizar um problema de saúde pública de grande distribuição a nível mundial. O tipo mais visto de DP que acomete as crianças é a gengivite com associação ao biofilme dental.<sup>13</sup>

A reabsorção prematura de raízes dentárias também se encontra relacionada com a perda precoce, tal episódio agride as raízes antes do momento natural de sua esfoliação, podendo a reabsorção das raízes estar presente em arcadas dentárias apinhadas, porém tendo como maior prevalência os elementos de região anterior.<sup>4</sup>

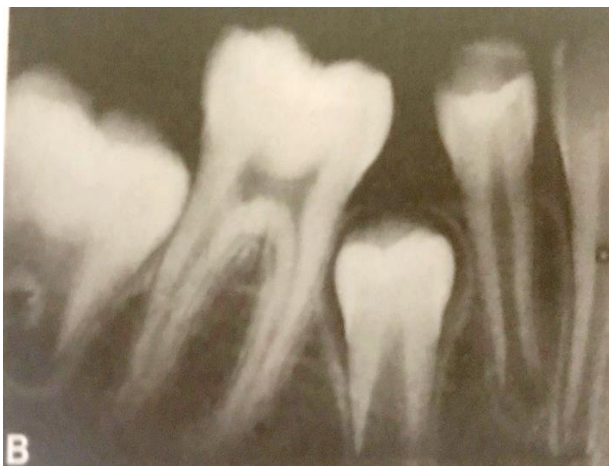### **Consequências ocasionadas pela perda precoce do elemento**

Alguns aspectos colaboram para o aparecimento dessas consequências sendo: o período em que se sucedeu a perda do elemento, a expansão do espaço, o local do arco dentário em que adveio a perda precoce do elemento decíduo, a condição da oclusão local, a condição de espaço no arco dentário igualmente como a influência da língua e também da musculatura.<sup>6</sup>

A região em que ocorreu a perda prematura do dente decíduo acarreta em um impacto na quantidade do espaço perdido, sendo mais acometido na mandíbula do que na maxila, caso a perda do mesmo ocorra na mais branda idade e por oposição aos espaços completos da dentição.<sup>2</sup>

Migração ou inclinação dos elementos adjacentes para o espaço originado do elemento perdido, tais consequências são as mais vistas em pacientes que perderam precocemente dentes decíduos: a redução do perímetro do arco dentário, desvio da linha média, impactação dentária, apinhamento, extrusão dos dentes antagonistas e instalação de hábitos bucais maléficis, em consequência disso há o favorecimento da instalação de uma má oclusão na dentição permanente.<sup>1</sup>

**Figura. 1** - Mesialização do primeiro molar permanente decorrente à perda precoce.



**Fonte:** GUEDES-PINTO (2016).

Entretanto, quando ocorre a perda prematura dos elementos decíduos, pode-se ocasionar uma diminuição do perímetro do arco dentário, o efeito disso é a falta insuficiente de espaço para que haja uma correta erupção de seus sucessores permanentes.<sup>14</sup>

Assim, a deficiência de espaço poderá somar o grau de severidade das maloclusões, acarretando em apinhamentos dentários, erupção ectópica, rotações, mordida cruzada, sobressaliência e sobremordida exagerada, além de relação molar desfavorável.<sup>13</sup>

Nota-se em crianças algumas alterações no comportamento após a ocorrência da perda precoce, tendo que quando incide a perda de um dente decíduo antes de sua época natural induz agravos psicológicos, esses agravos refletem o desagrado da pessoa consigo mesma, tendo dentro de si o sentimento de inferioridade e desigualdade perante as demais crianças.<sup>12</sup>

Tendo como resultado dessa carência dentária precoce, pode-se notar: dificuldade mastigatória, danos na fonação e também na erupção da dentição permanente.<sup>5</sup>

Contribuindo para o dano da estabilização dentária, as perdas precoces geram tanto alterações verticais como horizontais dos dentes vizinhos e antagonistas podendo então influenciar na oclusão, precisando de algum procedimento terapêutico.<sup>2</sup>

Portanto quando a perda prematura é simultânea com a erupção do primeiro molar permanente superior/inferior ou o mesmo já se encontra presente no arco dentário esses problemas se tornam mais sérios, pois o espaço costuma ser tomado pela mesialização desse elemento.<sup>15</sup>

A perda prematura pode precipitar ou mesmo tardar a erupção do elemento dentário permanente dependendo da época em que se ocorreu, se a mesma incidir antes do seu sucessor permanente estar no estágio seis de NOLLA, o osso provavelmente será repostado por cima do elemento permanente e o tecido fibrótico se assentará sobre o germe. Diante disso, a irrupção

passará por um atraso que irá proporcionar um período de tempo maior para que haja uma inclinação dos dentes adjacentes, tomando o espaço que careceria ser do elemento permanente, além de facilitar a extrusão paulatina do dente antagonista. Mas, se seu sucessor permanente encontrar-se bem desenvolvido depois da perda prematura, sua erupção pode ser rápida, que diminuirá o risco de perda de espaço no arco.<sup>6</sup>

Logo, para o clínico geral, odontopediatra e também ortodontista, existe uma preocupação sobre a perda prematura, a mesma quando acometida, leva a perda de espaço e também a uma possível inclinação dos dentes adjacentes para o local em que foi gerado. De tal maneira, quando não há espaço para o sucessor permanente, ele desviará sua direção de irrupção normal, irrompendo por região vestibular ou lingual no arco dental, ou permanecerá impactado, que assim determinará uma má oclusão.<sup>16</sup>

Ressalta-se então a grande importância de se manter a extensão do arco dentário, exclusivamente dos molares decíduos, pois os mesmos operam como guias para os pré-molares. A perda precoce dos segundos molares decíduos provoca seríssimos problemas ortodônticos, sobrevém a migração mesial dos primeiros molares permanentes. Isso constantemente acarretará em uma perda no comprimento do arco, causando a impactação do segundo pré-molar.<sup>17</sup>

### **Planos de tratamentos propostos**

Quando constatado a perda precoce do elemento decíduo, o tratamento inicial sucede na manutenção desse espaço, empregando-se um aparelho mantenedor de espaço.<sup>5</sup>

Classificados quanto aparelhos removíveis ou fixos os mantenedores de espaço são empregados na preservação do perímetro do arco dental quando ocorre perda prematura ou a exodontia desses elementos, sempre conservando a integridade da oclusão. Sua principal característica apresenta-se por cultivar o espaço provocado pela perda do elemento decíduo, enquanto se espera a erupção de seu sucessor permanente.<sup>13</sup>

Será abordado com maior ênfase ao aparelho fixo, pois não depende da cooperação do usuário e proporciona uma melhor garantia de sucesso para o tratamento.<sup>18</sup>

São muitos os tipos de aparelhos mantenedores de espaço que podem ser recomendados quando for detectada a perda prematura de dentes decíduos, possuindo como função de conservar o atual espaço e diminuir a severidade das maloclusões.<sup>6</sup>



Um mantenedor de espaço adequado necessita ser resistente, fácil e simples de higienizar, não pode impedir o crescimento natural ou mesmo prejudicar a oclusão, fonação e mastigação.<sup>1</sup>

A finalidade da ortodontia preventiva é através de aparelhos supostamente simples, bem como os mantenedores de espaço, impedindo uma futura instalação de problemas ortodônticos, prevenindo-os nas fases de dentição decídua e mista.<sup>19</sup>

A escolha do mantenedor de espaço ideal é realizada e fundamentada nas precisões privadas de cada paciente podendo variar de indivíduo para indivíduo, quanto na idade e no grau de colaboração deste, exame clínico para avaliar a morfologia da arcada dentária e também é indispensável uma solicitação de radiografias para avaliação da presença e o grau de desenvolvimento que se encontra o sucessor permanente. Realizará também, uma análise da dentição em modelos de gesso, assim sendo adquiridos dados necessários para um favorável diagnóstico, o mesmo permitirá ao cirurgião dentista a precisão ou não da necessidade do uso de um mantenedor de espaço.<sup>6</sup>

Deverá ser analisado o tempo decorrido da perda dental, o espaço existente, a quantidade de osso, o grau de formação radicular e a presença do germe permanente, se o mesmo conservar-se antes do estágio seis de NOLLA precisará ter seu espaço guardado.<sup>20</sup>

Esses dispositivos carecem preencher alguns pré-requisitos, que são eles: não depender da cooperação do paciente; manter o diâmetro mesiodistal do elemento perdido; prevenir a extrusão do antagonista; reparar a desempenho mastigatório; possuir resistência e ser simples; ser de baixo custo; ser de simples confecção; harmonizar estética satisfatória; não exercer compressão sobre os tecidos; não deve prejudicar os dentes que sejam o suporte perante a aplicação de força exagerada; não atrapalhar o desenvolvimento das estruturas adjacentes; não intervir na fonação, na mastigação e a deglutição.<sup>13</sup>

No início do tratamento é necessário uma anamnese detalhada, radiografias intrabucais, juntamente com um exame clínico minucioso da criança, para que assim possa vir a conferir os cuidados que a mesma tem com a higiene oral, verificando também a presença de cárie dentária, oclusão, cronologia de erupção e qualidade periodontal, podendo, a partir disso recomendar um mantenedor fixo ou removível.<sup>15</sup>

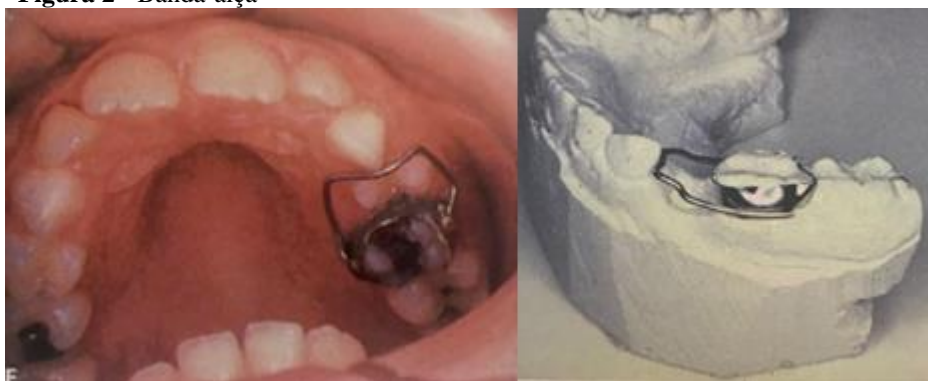Tornar-se claro então que análises feitas às pressas, sem os cuidados necessários mencionados, na grande maioria das vezes levam a incorreções na aquisição de dados e, conseqüentemente, à preparação do plano de tratamento ideal.<sup>21</sup>

Obtendo a recuperação do espaço no período da dentição mista promoverá o estabelecimento de uma oclusão aceitável na dentição permanente, tornando-se muitas vezes, desnecessário o uso da ortodontia corretiva.<sup>22</sup>

### **Tipos de mantenedores de espaço**

Mantenedor banda alça é um bom artifício para manutenção de espaço quando constatado uma única perda. Basicamente é constituído por um anel ortodôntico, geralmente adaptado ao primeiro molar permanente, onde é soldado uma alça, adaptada ao espaço da extração e que entrará em contato com o dente mais próximo, geralmente o primeiro molar decíduo.<sup>10</sup> Entretanto o elemento de apoio deverá apresentar-se de forma íntegra.<sup>16</sup>

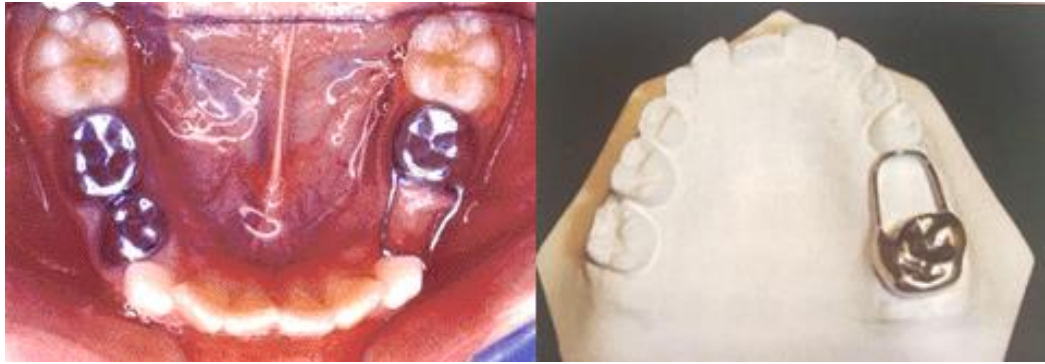**Figura 2 - Banda-alça**



**Fonte:** Guedes-Pinto (2016)

O mantenedor coroa-alça pode ser empregado quando o elemento que será usado como apoio posterior apresentar cárie ampla e necessitar de restauração com uma coroa, ou então se já foi efetivado um tratamento endodôntico, caso em que se aconselha proteger a coroa com uma cobertura total. E quando não houver mais a precisão do uso do mantenedor de espaço, a alça é cortada permanecendo a coroa que servirá como restauração do dente-base.<sup>13</sup>

**Figura 3 - Coroa-alça**



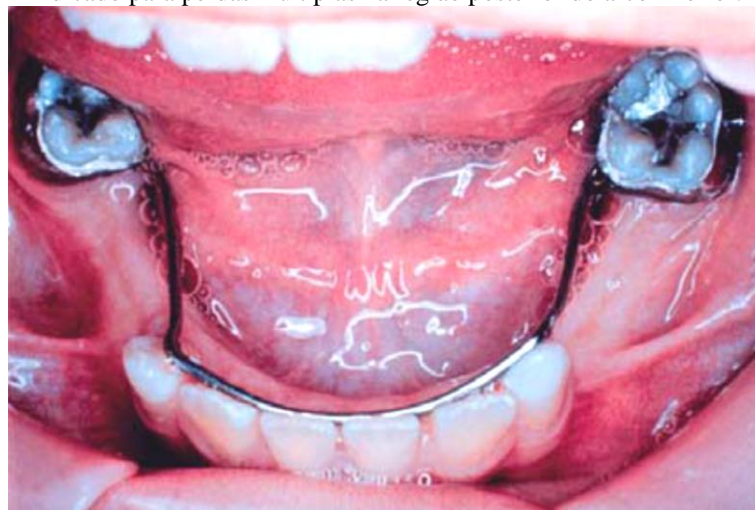
Fonte: ALMEIDA (et al., 2003); DUQUE (et al., 2013)

O arco lingual de Nance expõe como função a preservação que há entre os incisivos e o primeiros molares permanentes da mandíbula, conservando a extensão do arco, seu formato estabilizado, o atual espaço para erupção da dentição permanente e a linha média constante.<sup>20</sup>

Esse dispositivo não intervém no crescimento da mandíbula e da maxila, portanto, deve ser ajustado de maneira em que não comprometa a irrupção dos dentes permanentes sucessores.<sup>23</sup>

Na maioria das vezes esse aparelho é bilateral e agregado normalmente quando há ausência de mais de um elemento. Porém, possui como desvantagens não impedir a extrusão do elemento antagonista e não devolver a função mastigatória.<sup>5</sup>

**Figura 4** - Mantenedor de espaço fixo, denominado arco lingual de Nance, indicado para perdas múltiplas na região posterior do arco inferior.

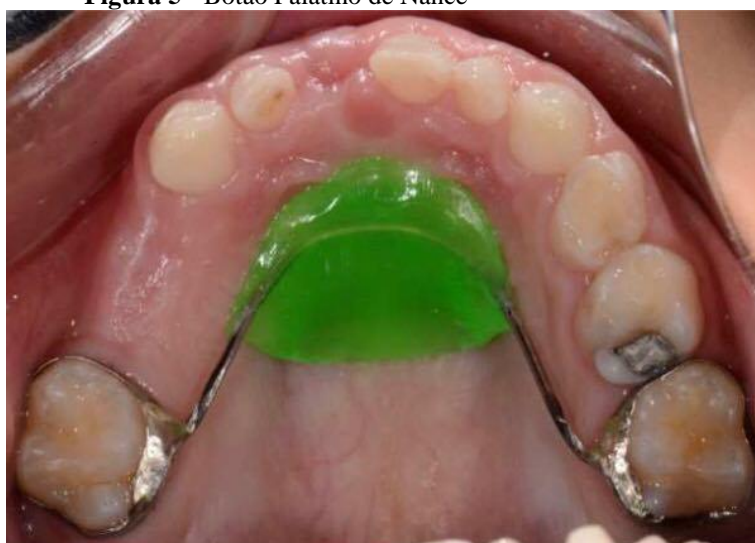

Fonte: ALMEIDA (et al., 1999)

O Botão Palatino de Nance é constituído por bandas confeccionados nos molares permanentes, adjuntas por umacrílico anterior e também por um arco soldado no palato, os mesmos se assentam inteiramente sobre as fissuras palatinas, para apoio na mucosa.<sup>24</sup>

Possui como indicação quando verifica-se que há perdas bilaterais e múltiplas de molares decíduos superiores, tendo presente o primeiro molar permanente, que disponha a ser conservado na região onde se irrompeu, impedindo que haja o deslocamento mesial de molares permanentes, conservando o espaço dos caninos, pré-molares e também para reposicionamento de incisivos que estejam apinhados.<sup>25</sup>

**Figura 5 - Botão Palatino de Nance**



**Fonte:** DARIO (2013)

### **Recuperadores de espaço**

Classificados como dispositivos dinâmicos os recuperadores de espaço têm função restaurar espaços em situações que o diâmetro mesiodistal, na fase de erupção, foi perdido totalmente ou parcialmente.<sup>24</sup>

Portanto, após a perda prematura dos elementos decíduos, quando se constata a ocorrência da perda de espaço, os mantenedores tendem a perder sua função e, então, entram em cena os recuperadores de espaço. Esses dispositivos, também podem ser removíveis ou fixos, os mesmos tendem a verticalizar os dentes adjacentes, restabelecendo o espaço no arco dental para o dente permanente, antes de sua irrupção.<sup>7</sup>

Quando a disponibilidade de espaço é insuficiente para os dentes que irão irromper, é necessário então a sugestão do mesmo, em função da perda de perímetro do arco. Assim quando constatado uma perda prematura de molar decíduo menor ou igual a 3mm, é possível planejar um recuperador de espaço com um bom prognóstico. Entretanto, em situações em que há perda maior que 3mm, o problema se torna mais grave e necessita de terapia com aparelhos fixos ou então extração dentária.<sup>25</sup>

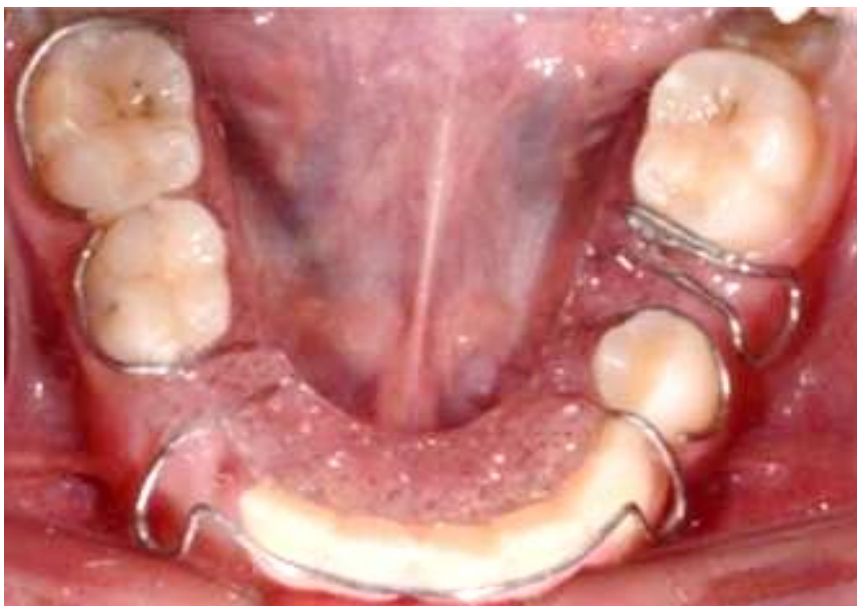Em casos indicados, posterior a perda do segundo molar decíduo, precisa-se obter a recuperação de espaço o mais breve possível, para que assim impeça agravos, tais como: migração do elemento para a face lingual do segundo pré-molar, rotação e inclinação da face mesial do primeiro molar permanente, migração mesial do segundo molar permanente, mordida cruzada e desenvolvimento assimétrico do molar em casos unilaterais.<sup>22</sup>

### **Principais Recuperadores de Espaço Utilizados**

Tendo como indicação para a recuperação de espaço, a Mola Simples adapta-se nos dentes anteriores, posteriores, inferiores e superiores. Compõe-se de uma placa de resina acrílica com grampos auxiliares e de retenção Adams, e arco vestibular de Hawley, os mesmos são elementos estabilizadores, além da mola digital ou simples, com fio de aço inoxidável de 0,6mm de diâmetro, que compõe o membro ativo.

Mola de Benac, permanece restrita sua indicação para às regiões posteriores inferior ou superior, devido ao diâmetro do fio. Quando realizada sua ativação não deverá exceder a metade do diâmetro mesiodistal do elemento dental em questão, tendo domínio de 15 a 21 dias até que se consiga o espaço almejado.<sup>26</sup>

**Figura 6** - Aspecto clínico de paciente com recuperador de espaço “mola benac”



Fonte: DARIO (2013)

São recomendados os dispositivos fixos em casos que há precisão de uma movimentação maior do elemento dental, e tendo como indicação também para pacientes não colaboradores.<sup>27</sup>

Os elementos deste dispositivo constituem-se de braquetes que são fixados nos dentes adjacentes à perda de espaço, mola de secção aberta e fio ortodôntico de aço inoxidável de 0,5mm de diâmetro. Indicado para região posterior e anterior, pois é considerado um tipo de fixação intraoral, intramaxilar e mútua.<sup>26</sup>

## **PROCEDIMENTOS METODOLÓGICOS**

No desenvolver desse trabalho serão utilizados métodos de pesquisas bibliográficas, com ênfase em materiais mais atuais, constituindo-se de livros e artigos que buscam o seguinte assunto: conceito da perda precoce, etiologia da perda precoce, consequências ocasionadas pela perda prematura do elemento dental, planos de tratamentos propostos, tipos de mantenedores de espaço e tipos de recuperadores de espaço.

Tal pesquisa dará fundamentação teórica para evidenciar os possíveis tratamentos que poderão ser propostos caso ocorra a perda precoce do elemento dental. A base de dados

para procura de artigos foi o Google Acadêmico, Scielo, PubMed e livros que abordam o tema de perda precoce de molares decíduos.

## **CONSIDERAÇÕES FINAIS**

Para um desenvolvimento oclusal normal na dentadura permanente é necessário que haja harmonia durante o desenvolver das dentaduras decídua e mista. Durante o evoluir das dentições podem ocorrer problemas que afetarão a dentição permanente, como a perda precoce dos molares decíduos, que quando perdidos precocemente atrasam o desenvolvimento harmônico da dentição permanente.

Portanto, é importante que o cirurgião dentista obtenha um diagnóstico dos problemas que a perda prematura do molar decíduo pode originar, que são eles: migração ou inclinação dos elementos adjacentes para o espaço originado do dente perdido, redução do perímetro do arco dentário, desvio da linha média, impactação dentária, apinhamento, extrusão dos dentes antagonistas, e em consequência disso há o favorecimento da instalação de uma má oclusão na dentição permanente, logo, o cirurgião dentista deverá também ter conhecimento sobre a causa da perda prematura, para que assim possa sugerir o melhor tratamento para cada caso, podendo ser para a manutenção do espaço, que consiste na instalação de um mantenedor de espaço, que poderá ser fixo ou removível, como também para a recuperação de um espaço que já foi perdido, onde então haverá necessidade de recomendação de um recuperador de espaço. A escolha do aparelho é individual para cada caso, devendo-se avaliar as vantagens e desvantagens do mesmo. Cabe ao cirurgião dentista após a instalação do aparelho mantenedor ou recuperador de espaço, acompanhar o caso até que suceda o desenvolvimento concluído da dentição permanente.

## **REFERÊNCIAS BIBLIOGRÁFICAS**

- 1- Menegaz AM, Favetti M, Michelon D, Azevedo MS, Costa CT. Efetividade de mantedores de espaço em odontopediatria: revisão sistemática. RFO UPF, v. 20, n. 2, p. 252-257, 2015.

- 2- Sousa ESR, Momesso MGC, Zatta C, Silva RC, Biancalana H. Manutenção de espaço da dentadura decídua – relato de caso clínico. São Paulo: Faculdade de Odontologia da Universidade de Camilo Castelo Branco – Unicastelo. 2010.
- 3- Nobrega M, Barbosa CCN, Brum SC. Implicações da perda precoce em odontopediatria. 2018.
- 4- Guimarães CA, Oliveira RCGI. Perda precoce de dentes decíduos relato se caso clínico. Revista Uningá Review, V. 29, N. 2, 2018.
- 5- Silva MC, Barbosa CCN, Barbosa OLC, Brum SC. Arco Lingual de Nance—sugestão de protocolo de instalação: relato de caso. Revista Pró-UniverSUS, v. 7, n. 3, p. 08-14, 2016.
- 6- Santos AGC, Machado CV, Telles PDS, Rocha MCBS. Perda precoce de molares decíduos em crianças atendidas na Faculdade de Odontologia da Universidade Federal da Bahia.
- 7- Santos AGDC, Machado CDV, Telles PDDS, Rocha MCBSD. (2013). Perda precoce de molares decíduos em crianças atendidas na Faculdade de Odontologia da Universidade Federal da Bahia. Odontologia Clínico-Científica (Online), 12(3), 189-193.
- 8- Almeida RRD, Garib DG, Henriques JFC, Almeida MRD. Ortodontia preventiva e interceptora: mito ou realidade?. Rev. dent. press ortodon. ortop. maxilar, v. 4, n. 6, p. 87-108, 1999.
- 9- Pereira L, Miasato JM. Mantenedor de espaço estético-funcional em Odontopediatria. Revista de Odontologia da Universidade Cidade de São Paulo, v. 22, n. 2, p. 154-162, 2017.
- 10- García YM, Carballo LS, Medina C, Crespo O. Efeito da perda prematura de molares decíduos na sobressaliência. Órgão Oficial da Associação Latino-Americana de Odontopediatria, p. 58, 2011.
- 11- Araujo MCM. Ortodontia para clínicos: programa pré-ortodôntico. 4ª. ed., R. Augusta-SP. Editora Santos, 1988. 286p.



- 12- Lima EM, Araújo LL, Souza RM, Vieira G, Araújo VP. Velocidade de erupção de caninos permanentes superiores e segundos pré-molares inferiores de acordo com os estágios de Nolla. *Ortodontia Gaúcha*, p. 5-11, 2008.
- 13- Bezerra ESM, Nogueira AJS. Prevalência de perdas dentárias precoces em crianças de população ribeirinha da região amazônica. *Pesquisa Brasileira em Odontopediatria e Clínica Integrada*, v. 12, n. 1, 2012.
- 14- Duque C, Caldo-Teixeira AS, Ribeiro AA, Ammari MM, Abreu FV, Antunes LZA. Uma visão contemporânea. São Paulo: Santos, 2013. p. 698.
- 15- Ferreira FV. *Ortodontia: diagnóstico e planejamento clínico*. 7ª ed., São Paulo: Artes médicas, 2008. p. 555.
- 16- Guedes-Pinto AC. *Odontopediatria*. 9ªed., Rio de Janeiro: Santos, 2016. p. 836.
- 17- Almeida RR, Almeida-Pedrin RR, Almeida MR. Mantenedores de espaço e sua aplicação clínica. *Jornal Brasileiro de Ortodontia & Ortopedia Facial*, v. 8, n. 44, 2003.
- 18- Cohen M, Orr Jr JR, Borel G. *Ortodontia Pediátrica Preventiva*, 1ª Edição. 1979.
- 19- Correia BC, Orsi BA, Melhado LM, Evangelista ME, Souza SJ, Oliveira ACM. Mantenedores de Espaço Anais da 15ª Jornada Odontológica da Funec / Excellentia in Dentistry, Santa Fé do Sul (SP), v.1, n.1, 2014.
- 20- Novais A. *Fundamentos da ortodontia e próteses*. 1ª. Ed. São Paulo: Érica, 2014.
- 21- Gatti FS, Maahs MAP, Berthold TB. Arco lingual como mantenedor de espaço na perda precoce de dentes decíduos. *RFO UPF, Passo Fundo*, v. 17, n. 1, abr. 2012 .
- 22- Guedes-Pinto AC. *Odontopediatria*. 3ª ed., São Paulo: Santos, 1991. 1126 p. 836.
- 23- Siqueira VCV, Negreiros PE, Alves A. Avaliação Longitudinal da Ortodontia Interceptora na Recuperação de Espaços. *Revista Brasileira de Implantodontia & Prótese sobre Implantantes*, v. 7, n. 38, 2010.

- 24- Hister ML, Basile PGS, Berthold TB. Arco lingual e botão de Nance. Rev. odonto ciênc, v. 9, n. 17, p. 109-28, 1994.
- 25- Alencar CRB, Cavalcanti AL, Bezerra PKM. Perda precoce de dentes decíduos: etiologia, epidemiologia e consequências ortodônticas. Publicatio UEPG: Ciências Biológicas e da Saúde, v. 13, n. 1/2, 2009.
- 26- Borges ASM. Abordagem Ortodôntica da Gestão de Espaço em Dentição Mista [tese]. Universidade Fernando Pessoa, 2011.
- 27- Dario LRS. A importância dos mantenedores e recuperadores de espaço na abordagem clínica infantil [trabalho de conclusão de curso - graduação]. 42fls. Universidade Estadual de Londrina, Londrina, 2013.